DZHK
DEUTSCHES ZENTRUM FÜR
HERZ-KREISLAUF-FORSCHUNG E.V.

DZHK-SOP-K-08

Transthorakale Echokardiographie

Version: V1.1 Gültig ab: 20.12.2022

Ersetzte Version: V1.0 Vom: 01.09.2014

Änderungshinweis: Redaktionelle Anpassungen

Checkliste Echokardiographie

	Fachlicher Autor	**Fachlicher Review**	**Zustimmung Bereichsleitung**	**Freigabe DZHK**
Name	Marcus Dörr (Greifswald) Dr. M. Bahls (Greifswald) Dr. K. Lehnert (Greifswald)	Derliz Mereles (Heidelberg)		
Datum				
Unterschrift	Diese SOP ist aufgrund überwiegend redaktioneller Anpassungen ohne Unterschrift gültig.			

INHALTSVERZEICHNIS

1 Einleitung ... 5
1.1 Abkürzungsverzeichnisse ... 5
1.2 Zielsetzung ... 8
1.3 Zielgruppe ... 8
1.3.1 Einschlusskriterien ... 8
1.3.2 Ausschlusskriterien ... 8
1.4 Anwendung und Aufgaben ... 8
1.5 Begriffe und Definitionen ... 8
1.6 Beziehungen zu anderen Untersuchungen ... 11
1.7 Definitionen der Qualitätsstufen von Datenerhebung und Reading im DZHK ... 11
2 Voraussetzung der Untersuchung ... 13
2.1 Anforderungen an Räumlichkeiten/Raumausstattung ... 13
2.2 Geräte/ Hardware ... 13
2.2.1 Gerätebezeichnung und- Beschreibung ... 13
2.2.2 Verfahren bei Gerätedefekten ... 14
2.2.3 Instandhaltung /Gerätepflege ... 14
2.3 Spezielle klinische Verbrauchsmaterialien ... 15
2.4 Benötigte Dokumente ... 15
2.5 Benötigte Informationen ... 15
2.6 Personal ... 15
3 Prozess der Durchführung/Arbeitsprozess/Arbeitsschritte ... 16
3.1 Flow-Chart des Verfahrensprozesses ... 16
3.2 Vorbereitungen der Untersuchung ... 16
3.2.1 Prinzipen der Vorbereitung des zu Untersuchenden ... 17
3.2.2 Vorbereitung des Arbeitsplatz ... 17
3.3 allgemeine Anforderungen ... 17
3.3.1 Aufnahmemodalitäten für alle Einstellungen ... 17
3.3.2 Aufnahmemodalitäten für alle Einstellungen ... 18
3.3.3 Parameter der 2 D- *Bildwiedergabe/M-Mode* ... 18
3.3.4 Parameter der Dopplerunterschungen ... 18
3.3.5 Registriergeschwindigkeit ... 19

3.3.6 Bildrate ... 19
3.3.7 Prinzipen der Vorbereitung des zu Untersuchenden ... 19
3.4 Durchführung der Untersuchung ... 19
3.4.1 Messung, Datenerhebung und Reading ... 19
3.5 Transthorakale Echokardiographietechniken ... 21
3.5.1 LAX ... 21
3.5.1.1 2D Modus Übersicht ... 21
3.5.1.2 M-Mode Aortenwurzel in der langen Achse (LAX) ... 22
3.5.1.3 M-Mode Höhe Mitralsegelspitzen (LAX) ... 23
3.5.1.3.1 Perikarderguss ... 25
3.5.1.4 M-Mode Höhe Mitralklappe ... 25
3.5.1.5 Farbdoppler über der Mitralklappe/Aortenklappe ... 26
3.5.1.6 2D-Modus Aortenwurzel ... 26
3.5.2 SAX ... 27
3.5.2.1 2D-Modus apikal ... 27
3.5.2.2 2D-Modus Höhe Mitralklappe ... 28
3.5.2.3 Farbdoppler Höhe Mitralklappe ... 28
3.5.2.4 M-Mode in Höhe Mitralsegelspitzen (SAX) ... 29
3.5.2.5 2D-Modus Höhe Papillarmuskeln ... 30
3.5.2.6 2D-Modus Höhe der Aortenklappe ... 31
3.5.2.7 Farbdoppler in Höhe Aortenklappe ... 32
3.5.2.8 M-Mode Aortenwurzel in der kurzen Achse (SAX) ... 33
3.5.2.9 Farbdoppler Pulmonalklappe: ... 34
3.5.2.10 cw- und pw-Doppler Pulmonalklappe ... 35
3.5.2.11 Farbdoppler Trikuspidalklappe ... 36
3.5.2.12 cw-Doppler Trikuspidalklappe ... 36
3.5.3 Apikaler 4-Kammerblick ... 38
3.5.3.1 2D Mode 4-KB (mit LA/RA) ... 38
3.5.3.2 2D-Mode – 4KB (ohne LA/RA) ... 39
3.5.3.2.1 RV-Dilatation ... 41
3.5.3.2.2 Perikarderguss ... 41
3.5.3.3 Farb-Doppler MK – MK-Jet ... 42
3.5.3.4 Propagationsgeschwindigkeit MK (Velocity of flow progression) ... 43
3.5.3.5 PW-Doppler/ CW-Doppler MK (Ruhe) – Mitraleinfluss ... 44
3.5.3.6 PW-Doppler MK (Valsalva-Manöver) ... 46
3.5.3.7 CW-Doppler – MK ... 46
3.5.3.8 MAPSE (mitral annular plane systolic excursion) ... 47
3.5.3.9 Farb-Doppler TK - TK-Jet ... 48
3.5.3.10 PW-Doppler/ CW-Doppler - TK (TK-Einstrom) ... 48
3.5.3.11 cw-Doppler- TK (TK-Jet, TK-PAPsys) ... 50

3.5.3.12 TAPSE (tricuspid annular plane systolic excursion) ... 51
3.5.3.13 Gewebedoppler MK lateral ... 52
3.5.3.14 Gewebedoppler MK medial ... 53
3.5.3.15 PW-Doppler Pulmonalvenen ... 54
3.5.4 Apikaler Fünfkammerblick ... 55
3.5.4.1 2D-Modus ... 55
3.5.4.2 pw-Doppler des LVOT im Fünfkammerblick ... 56
3.5.4.3 Farbdoppler im LVOT ... 57
3.5.4.4 Farb- Dopplerunterschung Aortenklappe ... 58
3.5.4.5 cw-Doppler-Untersuchung Aortenklappe ... 59
3.5.4.6 IVRT-Messung ... 61
3.5.5 Apikaler Zweikammerblick und Dreikammerblick ... 62
3.5.5.1 Apikaler Zweikammerblick ... 62
3.5.5.2 Dreikammerblick ... 63
3.5.6 Subxiphoidaler Blick mit VCI ... 63
3.5.6.1.1 Perikarderguss ... 64
3.5.6.2 Subxiphoidaler Blick mit Farbdoppler und/ oder Spektraldoppler V. hepatica (v.a. zur Graduierung der Trikuspidalinsuffizienz) ... 65
3.5.7 Quantifizierung von Herzklappenfehlern ... 65
3.5.7.1 Mitralklappeninsuffizienz ... 65
3.5.7.2 Mitralklappenstenose ... 66
3.5.7.3 Aortenklappeninsuffizienz ... 66
3.5.7.4 Aortenklappenstenose ... 67
3.5.7.5 Pulmonalklappeninsuffizienz ... 68
3.5.7.6 Trikuspidalklappeninsuffizienz ... 68
3.6 Nachbereitung und Erfassen der Daten ... 69
3.6.1 Nachgespräch, Befundrückmeldungen ... 69
3.7 Verhalten bei Abweichung ... 69
4 Literatur und Referenzen ... 70
5 Änderung ... 72
6 Beteiligte Personen ... 72
7 Anlagen ... 74
7.1 Tabellenverzeichnis ... 74
7.2 Abbildungsverzeichnis ... 76
7.3 Spezifische Untersuchungsprogramme der DZHK-Studien und –Register: ... 78
7.4 eCRF-Modul ... 79

1 EINLEITUNG

1.1 ABKÜRZUNGSVERZEICHNIS

Abkürzung	Klartext
2CH/2KB	Zweikammerblick
4CH/4KB	Vierkammerblick
A	Aufnahme
A-duration	Dauer A-Welle
A'lat	Geschwindigkeit der lateralen A'-Welle
A'med	Geschwindigkeit der medialen A-Welle
Acc-time PV	Akzelerationszeit Pulmonalklappe
AR Decel slope	Profil Dezeleration („Entschleunigung“) bei Aortenklappeninsuffizienz (m/s^2)
AR PHT	Pressure half-time bei Aortenklappeninsuffizienz
ASE	American Society of Echocardiography
AV Pgmax	Maximaler Gradient Aortenklappe
AV Pgmean	Mittlerer Gradient Aortenklappe
AV Vmax	Maximale Geschwindigkeit über der Aortenklappe
C	Celsius
cm	Zentimeter
cw	Continuous-wave
Diam VCI	Durchmesser Vena Cava Inferior
Diam VCI insp	VCI atemreagibel (>50% Abnahme des Diameters bei Inspiration)
DT	Dezelerationszeit des frühdiastolischen Mitralklappeneinstroms (E-Welle)
DZHK	Deutsches Zentrum für Herz-Kreislaufforschung e.V.
E-duration	Dauer E-Welle
E'lat	Geschwindigkeit der lateralen E´-Welle
E'med	Geschwindigkeit der medialen E´-Welle
E/A	E/A Verhältnis
E/E‘	Verhältnis E/E’lat
eCRF	elektronische Patientenakte
ED	Enddiastolisch
EF	Ejection Fraction
EKG	Elektrokardiographie/Elektrokardiogramm
ES	Endsystolisch
HCOM	Hypertrophisch Obstruktive Cardiomyopathie
hPa	Hektopascal
Hz	Hertz
IVRT	Isovolumetrische Relaxationszeit
IVSd	Interventrikuläres Septum diastolisch
IVSs	Interventrikuläres Septum systolisch

LA	Linker Vorhof (left atrium)
LA Vol	Volumen des linken Vorhofs
LA Vol Ind	Durch Körperoberfläche indexiertes Volumen des linken Vorhofs (biplan)
Laes Längs	Längsdurchmesser LA endsystolisch
Laes Quer	Querdurchmesser LA Endsystolisch
LAX	Parasternale lange Achse des linken Ventrikels
LKS	Linkskoronare Aortentasche
LV	Linker Ventrikel
LVED	Linksventrikulärer Durchmesser enddiastolisch
LVEDs	Linksventrikulärer Durchmesser endsystolisch
LVEF	Left Ventricular Ejection Fraction
LVOT	Linksventrikulärer Ausflusstrakt
LVOT Pgmax	Spitzengradient LVOT
LVOT Vmax (m/s)	Maximale Geschwindigkeit im LVOT
LVPWd	Linksventrikuläre posteriore Wand systolisch
LVPWs	Linksventrikuläre posteriore Wand diastolisch
m	Meter
MAPSE	mitral annular plane systolic excursion
Min	Minuten
MK	Mitralklappe
mm	Millimeter
MOD	Magneto Optical Disc (magnetooptische Diskette)
MR VC Diam	Vena contracta Mitralklappeninsuffizienz
	Geschwindigkeits-Zeit-Integral des Mitralklappenreflux/der
MR VTI	Mitralklappeninsuffizienz
ms	Millisekunden
MSS-Abstand	Mitralsegel-Septum-Abstand
MV A Vmax	Maximale Geschwindigkeit A-Welle
MV E Vmax	Maximale Geschwindigkeit E-Welle
MV PG mean	Mittlerer Gradient Mitralklappe
NKS	Nichtkoronare Aortentasche
PAPsys	Pulmonary arterial pressure (systolischer pulmonalarterieller Druck)
PISA	Proximale Konvergenzzone
PV PGmax	Maximaler Gradient Pulmonalklappe
PV V max	Maximale Geschwindigkeit Pulmonalklappe
PVa dur	Dauer AR-Welle („Atrial Reversal“) des Pulmonalvenenflusses
PVd Vel	Maximale Flussgeschwindigkeit der D-Welle des Pulmonalvenenflusses
PVs Vel	Maximale Flussgeschwindigkeit der S-Welle des Pulmonalvenenflusses
pw	Pulswelle
Q	Qualitätskriterien
R	Reading

RA	Rechtes Atrium
RKS	Rechtskoronare Aortentasche
RVED1	Rechter Ventrikel basaler Durchmesser
RVED2	Rechter Ventrikel mittlerer Durchmesser
RVED3	Rechter Ventrikel Längsdurchmesser
S	Strukturen, die abgebildet und beurteilt werden sollen
S	Sekunde
S'lat	Geschwindigkeit der lateralen S'-Welle
S'med	Geschwindigkeit der medialen S-Welle
SAX	Parasternale kurze Achse des linken Ventrikels
SOP	Standard Operating Procedure
SR	Sinusrythmus
TAPSE	tricuspid annular plane systolic excursion
TK	Trikuspidalklappe
TR PGmax	Maximaler systolischer Druckgradient über der Trikuspidalklappe
TR VTI	Geschwindigkeits-Zeit-Integral der Trikuspidalklappeninsuffizienz
TV PGmean	Mittlerer Gradient Trikuspidalklappe
TV Vmax	Maximale Geschwindigkeit Trikuspidalklappe
VAC	Wechselspannung
VCI	Vena cava inferior
VHF	Vorhofflimmern
Vp	Propagationsgeschwindigkeit der Mitralklappe

1.2 ZIELSETZUNG

Mit der SOP Echokardiographie soll ein Katalog einheitlicher Parameter und Einstellungen mit dem Schwerpunkt einzuhaltender Qualitätskriterien definiert werden, welcher für die Durchführung und Auswertung von Echokardiographien im Rahmen des DZHK verbindlich ist. Hierdurch soll die Durchführung von Echokardiographien und deren Auswertung in anderen DZHK-Partnerzentren im Rahmen gemeinsamer Studien, Kohorten und Register ermöglicht werden. Diese SOP verwendet Gender gerechte Sprache und ersetzt deshalb die Bezeichnungen „Patient“ und „Proband“ mit „teilnehmende Person“, um Ausgrenzungen zu vermeiden.

1.3 ZIELGRUPPE

Diese SOP gilt im Rahmen aller durch das DZHK durchgeführter Studien und Register für alle Personen, die echokardiographische Untersuchungen durchführen bzw. auswerten (Studien-/-ärzt:innen, Studienassistent:innen).

1.3.1 Einschlusskriterien

Für diese Untersuchung gibt es keine generellen Einschlusskriterien.

1.3.2 Ausschlusskriterien

Für diese Untersuchung gibt es keine generellen Ausschlusskriterien.

1.4 ANWENDUNG UND AUFGABEN

Im Rahmen der kardiovaskulären Diagnostik und während der Durchführung von Studien erfolgt die Erhebung echokardiographischer Parameter bei teilnehmenden Personen nach den Maßgaben des Prüfplanes der Studie bzw. des Registers.

1.5 BEGRIFFE UND DEFINITIONEN

Akzelerationszeit

- Zeit vom Beginn des Anstiegs bis zum Erreichen des Maximums

Backup

- Speicherung einer Datenkopie aus Sicherheitsgründen

Bildrate

- Anzahl der erzeugten Bilder/Zeiteinheit (s), die Bildrate des Farbdopplers liegt niedriger als die des 2 D-Bildes

Cineloop-Sequenz

- Speicherung der letzten Bilder durch „Einfrieren“ und Möglichkeit der Darstellung Bild für Bild oder als Filmsequenz

cw-Doppler

- Kontinuierlicher, linearer Ultraschallstrahl (1,8-2 MHz), zur Erfassung hoher Flussgeschwindigkeiten geeignet

Dezelerationszeit

- Zeitintervall des Absinkens einer Geschwindigkeit vom Maximum bis Null

2D-Modus

- Erzeugung eines Schnittbildes innerhalb eines kegelförmigen Sektors durch schnelle Erzeugung und Schwenkung von Ultraschallstrahlen

Dicom-Format

- Standard-Format (Digital Imaging and Communications in Medicine) zum Austausch digitaler Bilder zwischen Geräten verschiedener Hersteller

EF nach der modifizierten Simpson-Formel [1, 2]

- Messung der Ejektionsfraktion durch Umfahrung der enddiastolischen und endsystolischen Ventrikelkonturen am Endokard (="Scheibensummationsmethode")

Farbdoppler

- Gepulstes Dopplerverfahren mit Farbkodierung gemessener, räumlich verteilter Einzelgeschwindigkeiten

Gradient

- Kardiologische Bezeichnung für ein Druckgefälle an Verengungen eines Strömungsquerschnittes (zum Beispiel Stenosen)

Kalibrierung (technisch)

- Messprozess zur zuverlässig reproduzierbaren Feststellung und Dokumentation der Abweichung eines Messgerätes

Konvergenzzone

- Verfahren zur Evaluierung von Flussmengen durch Verengungen des Strömungsquerschnitts. Es wird vereinfachend angenommen, dass Blut sich in konzentrischen Halbkugeln gleicher Geschwindigkeit auf eine Strömungsquerschnitt-verengung (z. B. ein paravalvuläres Leck einer Prothese) zu bewegt

Log-Datei

- Ereignisprotokolldatei; enthält das automatisch geführte Protokoll aller oder bestimmter Prozesse auf einem Computer

Medizinprodukt

- Gegenstand oder Stoff, der zu medizinisch therapeutischen oder diagnostischen Zwecken verwendet wird

M-Mode

- Verfahren mit eindimensionalem Schallstrahl mit hoher Pulsrepititionsfrequenz/zeitlicher Auflösung, wird für lineare Messungen zum Beispiel Durchmesser verwendet

MOD

- Magneto Optical Disc (magneto-optische Diskette), rotierendes Speichermedium, das magnetisch beschrieben und optisch gelesen werden kann

Nyquist-Grenze

- Grenzgeschwindigkeit für pw- und Farbdoppler, oberhalb derer keine zuverlässige Geschwindigkeitsmessung mehr möglich ist (Nyquist-Geschwindigkeit = größte identifizierbare Geschwindigkeit)

Planimetrie

- Umfahren der größten Fläche

Propagationsgeschwindigkeit

- Ausbreitungsgeschwindigkeit

Pulsrepititionsfrequenz

- Zeitlicher Abstand zwischen Senden und Empfangen. Determiniert die Obergrenze für das zeitliche Auflösungsvermögen des gepulsten Ultraschalls

pw-Doppler

- Gepulste Dopplerbetriebsart, bei der die räumliche Zuordnung eine Messung in einem bestimmten Bereich (Sample Volume) stattfindet

Reading

- Erfassung und Messung/Berechnung aller relevanten Parameter

Sample-Volume

- Größe des Doppler-Erfassungsbereiches

Schallausgangsparameter (technisch)

- Thermischer Index (Schätzung des Temperaturanstiegs), Mechanischer Index (Wahrscheinlichkeit einer Gewebeschädigung durch Kavitation und räumliche Spitzenintensität)

Schallausgangsleistung (technisch)

- Gesamtmaß der Ultraschallexposition im Gewebe, definiert durch die Schallausgangsparameter, auch abhängig von der gewählten Betriebsart

Schallqualität (medizinisch)

- Definition der erreichten Qualität der Darstellung kardialer Strukturen (abhängig von untersuchender und teilnehmender Person), Einteilung in 1. Gut, 2. Eingeschränkt und 3. Nicht möglich

Tiefe

- Maximale Entfernung (Fernfeld) für die Bildaufnahme (geringere Tiefe ermöglicht höhere Bildraten)

Vena contracta

- Schmalster proximaler Jetdurchmesser des Farbdopplers unterhalb der Öffnung einer insuffizienten Klappe

Verstärkung (gain)

- Parameter der 2D-Messung, über die Regulierung der Signalamplitude können Strukturen optimal kontrastiert dargestellt werden (meist Tiefen- und Lateralregler)

Wandfilter

- Wandbewegungsfilter, intensitätsstarke Bewegungen werden herausgefiltert, schwächere, jedoch interessierende Bewegungen werden hervorgehoben

Worklist

- Vorbelegte Liste mit Daten der teilnehmenden Person, die eine fehlerfreie Übertragung der Daten in das Echomenü ermöglicht

1.6 Beziehungen zu anderen Untersuchungen

Zwingende Voruntersuchung:	-
Empfohlene Voruntersuchung:	-
Auszuschließende Voruntersuchung:	Möglichst *keine Belastungsuntersuchungen* (z.B. Spiroergometrie, Ergometrie, 6-Minuten-Gehtest etc.): Falls dies nicht vermieden werden kann, sollte vor Beginn der Untersuchung eine ausreichende Ruhezeit eingehalten werden (= bis zum Erreichen der Ruhe-Herzfrequenz).
Beeinträchtigung anderer Untersuchungsteile	-

Zwingende Nachuntersuchung:	-
Empfohlene Nachuntersuchung:	-
Auszuschießende Nachuntersuchung:	-

1.7 Definitionen der Qualitätsstufen von Datenerhebung und Reading im DZHK

Für Untersuchungen und Datenerhebung werden im DZHK folgende Qualitätsstufen definiert:

DZHK-Qualitätslevel	
Durchführung	
Stufe 1	Durchführung der Untersuchung unter Berücksichtigung der Leitlinien der Fachgesellschaften.
Stufe 2	Durchführung der Untersuchung nach den Vorgaben des DZHK-SOP. Hierin werden Mindestanforderungen für die Qualität der Durchführung und der Untersucher definiert.
Stufe 3	Durchführung der Untersuchung nach den Vorgaben des DZHK-SOP und Zertifizierung der Untersucher: Bestimmung von Intra- und Interobservervariabilität (Standard epidemiologischer Studien).
Reading/Auswertung	
Reading Level 1	Reading/Auswertung durch Studienzentrum nach Vorgaben des SOPs.
Reading Level 2	Reading/Auswertung durch (unabhängiges) CoreLab.

Diese SOP beschreibt die Datenerhebung der Qualitätsstufen 2 und 3 sowie die Auswertung des Reading Level 1 des DZHK. Jede DZHK-Studie bzw. jedes DZHK-Register muss im Studienprotokoll definieren, welche Qualitätsstufen gefordert werden.

Erfassung der Schallqualität

Für die Erfassung der Schallqualität ist der/die Untersuchende zuständig. Jede Standardeinstellung (z.B. parasternal kurze Achse) wird in eine der drei folgenden Kategorien eingeordnet:

1. bei guter Schallqualität durchgeführt
2. bei sehr eingeschränkter Schallqualität durchgeführt
3. kein Echofenster – Untersuchung nicht möglich

Die Schallqualität wird im eCRF/CRF als Bestandteil der Untersuchung dokumentiert.

2 VORAUSSETZUNG DER UNTERSUCHUNG

2.1 ANFORDERUNGEN AN RÄUMLICHKEITEN/RAUMAUSSTATTUNG

- Verdunklungsmöglichkeit (vor Beginn der Untersuchung verwenden)
- Weitere Details zum Betreiben des Echokardiographiegerätes sind der spezifischen Gerätebeschreibung zu entnehmen:
    - Mindestgröße des Untersuchungsraumes: 1.50 m x 5.00 m, dabei muss sichergestellt sein, dass ein Mindestabstand von 4.50 m von anderen Geräten mit starker elektromagnetischer Strahlung eingehalten wird.
    - Lüftungsmöglichkeit bzw. Luftzirkulation muss gegeben sein.
    - Es darf kein Teppichboden vorhanden sein, da dieser bei ständigem Begehen elektrostatisch aufgeladen werden kann.
    - Für Ultraschallgeräte ist eine separate Netzsteckdose zu verwenden, die für 100-230 VAC, 50/60 Hz ausgelegt ist.
- Bei der Untersuchung einer Person ist eine Raumtemperatur von 22 – 26 °C zu empfehlen.

Raumausstattung

- Untersuchungs-/Echokardiographieliege mit höhenverstellbarem Kopfteil,
- Untersucherstuhl, höhenverstellbar,
- Ggf. Computer/Laptop für Reading / Dateneingabe (eCRF),
- Ablagemöglichkeit für Bekleidung der teilnehmenden Person.

2.2 GERÄTE/ HARDWARE

2.2.1 Gerätebezeichnung und- Beschreibung

Das Ultraschallgerät soll ein Gerät der Klasse 1, Typ CF gemäß der IEC60601-1 sein. Weiterhin soll es den Anforderungen der EU Richtlinie 93/42/EWG für Medizinprodukte entsprechen und außerdem die Emissionsgrenzwerte für ein Medizingerät der Gruppe 1, Klasse A gemäß EN60601-1-2 (IEC60601-1-2) einhalten. Für die transthorakale Echokardiographie ist ein Schallkopf mit einer Grundfrequenz von 2,5 MHz (sogenannter Breitbandschallkopf inklusive harmonischer Bildgebung) Standard. Die technischen Spezifikationen der Echokardiographiegeräte, die für DZHK- Studien verwendet werden, müssen grundsätzlich geeignet sein, den Qualitätsanforderungen zu genügen. Weiterhin ist darauf zu achten, dass nur originale Peripheriegeräte angeschlossen werden, da andernfalls der Anstieg von elektromagnetischen Emissionen durch nicht ausreichend abgeschirmte Peripheriegeräte droht. Die Definition der Schallausgangsparameter ist herstellerspezifisch und wird durch entsprechende Normen reguliert [z.B. FDA 510(k) 09.09.2008].

Als allgemeine technische Voraussetzung ist weiterhin eine digitale Speichermöglichkeit notwendig. Die Bilder sollten auf einem lokalen Server mit Backup archiviert werden. Die

Speicherung erfolgt mindestens im DICOM-Format und ggf. auch als Echo-Rohdaten des jeweiligen Gerätes. Die Möglichkeit für einen Datenexport auf CD-ROM, DVD, MOD oder per Netzwerk sollte gegeben sein.

2.2.2 Verfahren bei Gerätedefekten

Bei Defekten oder Funktionsstörungen darf das Gerät nicht benutzt werden. Es ist in jedem Fall der Kundendienst des Herstellers vom Verantwortlichen vor Ort zu verständigen. Bei Auftreten eines Fehlers oder einer Systemstörung kann dem Handbuch des Herstellers entnommen werden, wie eine Log-Datei zur Lokalisierung des Problems erstellt werden kann.

2.2.3 Instandhaltung /Gerätepflege

Mindestens einmal im Jahr muss eine Sicherheitsinspektion gemäß den Anforderungen der Norm IEC 60601-1 zur Patientensicherheit durch geschulte Mitarbeiter:innen erfolgen. Einmal im Monat oder wenn der Verdacht auf ein Problem besteht, sollten die folgenden Punkte überprüft werden:

- Stecker an den Kabeln auf Beschädigungen,
- Alle Kabel auf Einschnitte oder Abschürfungen,
- Ausrüstung auf lose oder fehlende Teile,
- Das Bedienungsfeld auf Defekte,
- Die Bremsen am Gerätewagen,

In regelmäßigen Abständen müssen vom Kundendienst des Herstellers oder von qualifiziertem Personal des Krankenhauses Tests auf elektrische Kriechströme durchgeführt werden (Verfahren nach Norm EN60601-1/IEC 60601-1 §19). Externe Peripheriegeräte müssen mit der CE-Kennzeichnung versehen sein und den anwendbaren Normen (EN60601-1 und EN60950) entsprechen. Die Einhaltung der Bestimmungen der Norm EN60601-1-1 ist zu überprüfen.

Die Luftfilter des Gerätes sind wöchentlich zu reinigen, dafür ist das Gerät auszuschalten und von der Steckdose zu trennen. Die Reinigung der Luftfilter erfolgt durch geschultes Personal nach den Spezifikationen des jeweiligen Geräteherstellers.

Das Systemgehäuse des Ultraschallgerätes ist monatlich mit einem weichen Tuch und einer milden Allzweckseifenlösung zu reinigen. Der LCD Bildschirm ist ebenfalls monatlich mit einer milden geeigneten Reinigungslösung zu reinigen. Für die monatliche Reinigung der Konsolen ist die Stromversorgung des Systems abzuschalten.

Die Sonde ist nach jeder Benutzung zu reinigen (weiches Tuch und handwarme Seifenlösung), zu trocknen und zu desinfizieren (siehe Liste geeigneter Desinfektionsmittel vom Hersteller oder Sondenpflegekarte).

2.3 SPEZIELLE KLINISCHE VERBRAUCHSMATERIALIEN

- Thermopapier für Thermoprinter,
- Papierhandtücher und Seifenspender für teilnehmende Personen zur Reinigung nach der Untersuchung,
- Reinigungstücher (zur regelmäßigen Reinigung der Apparatur) und Seifenlösung,
- Desinfektionsmittel,
- Ggf. Einmalrasierer.

2.4 BENÖTIGTE DOKUMENTE

Im Rahmen von DZHK-Studien oder –Registern sollte vor Durchführung den spezifischen Vorgaben entsprechend, eine Einwilligung für die Untersuchung und die Verwendung der generierten Daten vorliegen. Empfohlen wird eine Papierversion des eCRF vorrätig zu haben. Informationen über eventuelle weitere benötigte Dokumente müssen dem Prüfplan der jeweiligen Studie bzw. des Registers entnommen werden.

2.5 BENÖTIGTE INFORMATIONEN

Die Überprüfung der Teilnahmekriterien ist abhängig von den Vorgaben der jeweiligen Studie/ dem Register

Für jede Untersuchung müssen folgende Informationen im eCRF/CRF dokumentiert werden:

- Datum der Untersuchung [tt.mm.jjjj]; ggf. Zuordnung zum Studienzeitpunkt (z.B. Baseline-Visite, Visite 1, etc.),
- Herzfrequenz [1/Min],
- Rhythmus [Sinusrhythmus, Vorhofflimmern, Schrittmacher + Sinusrhythmus, Schrittmacher + Vorhofflimmern, Stimulationsmodus, anderer Rhythmus]

2.6 PERSONAL

Die Untersuchenden sollten eine Qualifikation haben, die mindestens dem Level 2 der AHA-Empfehlungen [3] entspricht (≥ 6 Monate Training, ≥ 150 durchgeführte Untersuchungen, ≥ 300 Befunderstellungen).

3 PROZESS DER DURCHFÜHRUNG/ARBEITSPROZESS/ARBEITSSCHRITTE

3.1 FLOW-CHART DES VERFAHRENSPROZESSES

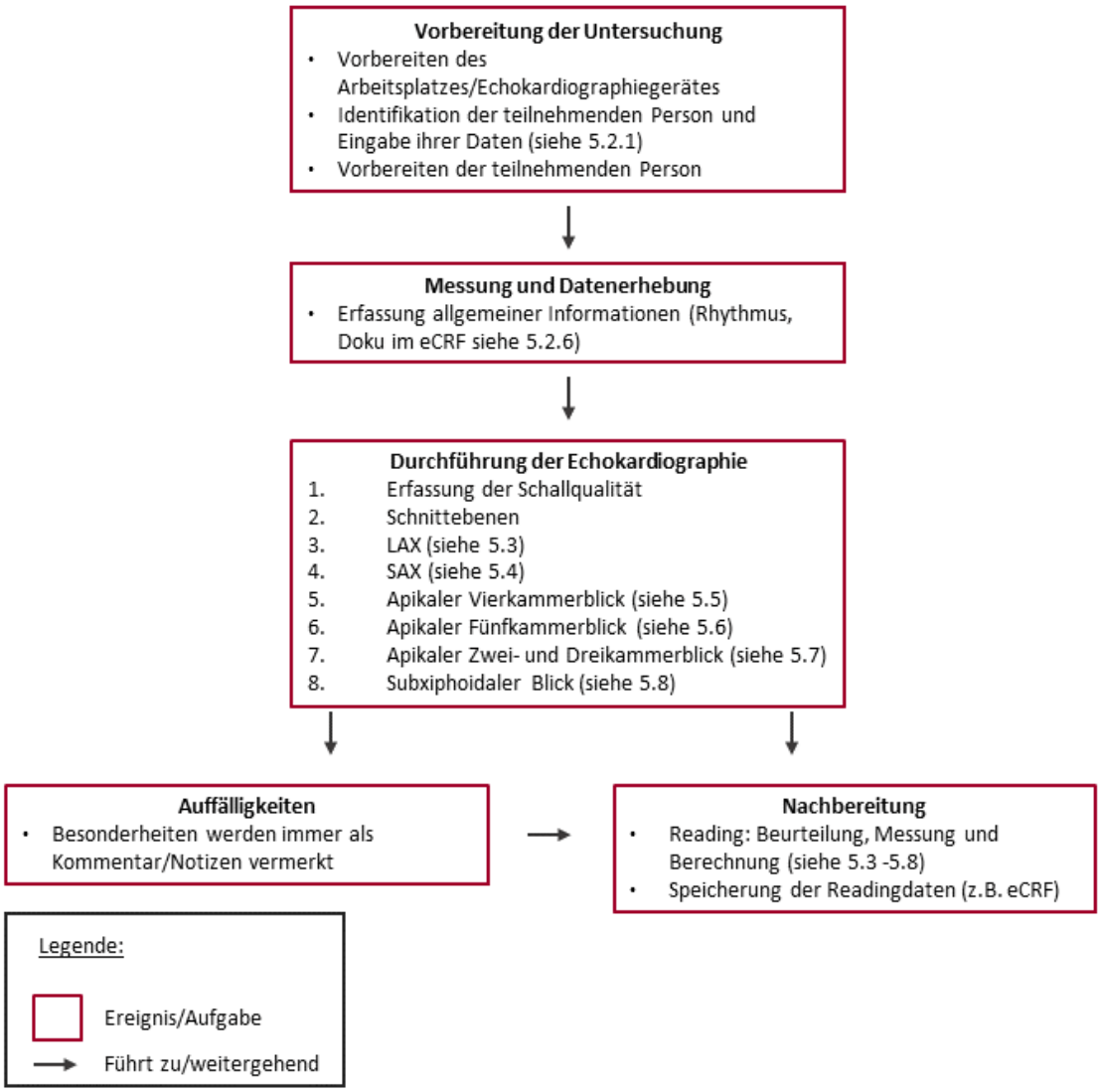

3.2 VORBEREITUNGEN DER UNTERSUCHUNG

Zu Beginn der Untersuchung ist eine Identifizierung der teilnehmenden Person notwendig, ggf. ist auch eine Überprüfung der Einverständniserklärung vorzunehmen. Zur Datenspeicherung und Auswertung im Rahmen der Studien/ des Registers ist die Eingabe relevanter Informationen erforderlich. Dies kann je nach Gerät manuell oder über einen „Worklist"-Import geschehen. Welche Angaben notwendig sind, wird durch die jeweilige Studie/ das Register (siehe Studienprotokoll) determiniert.

Basisdaten sind die Patientennummer, Alter und Geschlecht und die Untersucherdaten sowie Datum der Untersuchung und ggf. Zuordnung zum Ablauf des Studienprotokolls (z.B. Screening-Visite). Es werden die Probanden-ID sowie die Untersucher-ID wie folgt eingegeben:

- Patienten ID: PID (PID aus der Studiendatenbank/RDE-System)
- Nachname: Projektbezeichnung, Aufnahmeort, Visite und laufende Nummer
- Beispiel: HP_4.1_BO_V2_112
    - Untersuchungsdatum/-Zeitpunkt
    - Geb.-Datum
    - Geschlecht
    - Untersuchernummer

3.2.1 Prinzipen der Vorbereitung des zu Untersuchenden

Es sind keine spezifischen Erläuterungen notwendig bezüglich der Untersuchung. Erklärung des Untersuchungsablaufs ist von der jeweiligen Studie/ dem Register abhängig.

Messposition:

Die optimale Messposition ist in 30° Erhöhung und Linksseitenlage des Oberkörpers. Das Anlegen der EKG- Elektroden und die genaue Position der Elektroden sind der Bedienungsanleitung des Gerätes zu entnehmen. Wenn nötig, muss eine gesonderte Vorbereitung der Haut an den Elektroden-Kontaktstellen vorgenommen werden, um eine optimale Aufzeichnungsqualität zu erzielen.

Die parasternalen Achsen werden in Linksseitenlage und die apikalen in schräger Linksseitenlage abgeleitet. Dabei wird der linke Arm hinter dem Kopf verschränkt, um eine Verbreiterung der Interkostalräume zu erreichen, dabei ruht der rechte Arm auf dem Oberschenkel.

3.2.2 Vorbereitung des Arbeitsplatzes

Der Raum sollte soweit abgedunkelt sein, dass eine optimale Erkennung der Bildschirmdaten möglich wird.

3.3 ALLGEMEINE ANFORDERUNGEN

3.3.1 Aufnahmemodalitäten für alle Einstellungen

1. Es werden bei Sinusrhythmus jeweils 3 Herzzyklen aufgenommen (gilt für Standbilder und Cineloop/Sequenz) und digital gespeichert, bei Vorhofflimmern werden 5 Herzzyklen aufgenommen und gespeichert
2. ES-Messung bedeutet Ende der T-Welle bzw. größte Dicke des Myokards
3. ED-Messung bedeutet auf Höhe der Q-Zacke bzw. Beginn des QRS-Komplexes
4. Durchlaufgeschwindigkeit 50-100/Min

5. Während der gesamten Untersuchung ist eine simultane EKG-Kurve mit korrekter Wiedergabe von P-Welle (sofern vorhanden) und QRS-Komplex zu ermöglichen
6. Bei Sinusrhythmus werden idealerweise jeweils 3 Messungen der vorgegebenen Parameter durchgeführt, beziehungsweise 3 Werte berechnet, bei Vorhofflimmern erfolgen idealerweise 5 Messungen/Berechnungen, bei Extrasystolen werden idealerweise ebenfalls 3 Messungen normaler Schläge nicht vor oder nach einer Extrasystole durchgeführt. Abweichungen (z.B. Einfachmessungen/-bestimmungen) sind den jeweiligen Studienprotokollen zu entnehmen.

3.3.2 Aufnahmemodalitäten für alle Einstellungen

1. Es werden bei Sinusrhythmus jeweils 3 Herzzyklen aufgenommen (gilt für Standbilder und Cineloop/Sequenz) und digital gespeichert, bei Vorhofflimmern werden 5 Herzzyklen aufgenommen und gespeichert
2. Während der gesamten Untersuchung ist eine simultane EKG-Kurve mit korrekter Wiedergabe von P-Welle (sofern vorhanden) und QRS-Komplex zu ermöglichen
3. Bei Sinusrhythmus werden idealerweise jeweils 3 Messungen der vorgegebenen Parameter durchgeführt, beziehungsweise 3 Werte berechnet, bei Vorhofflimmern erfolgen idealerweise 5 Messungen/Berechnungen, bei Extrasystolen werden idealerweise ebenfalls 3 Messungen normaler Schläge nicht vor oder nach einer Extrasystole durchgeführt. Abweichungen (z.B. Einfachmessungen/-bestimmungen) sind den jeweiligen Studienprotokollen zu entnehmen.

3.3.3 Parameter der 2 D- *Bildwiedergabe/M-Mode*

Es sollte stets die herstellerabhängig niedrigste Schallausgangsleistung gewählt werden mit der Ultraschallbilder ausreichender Qualität gewonnen werden können. Gesamtverstärkung und Tiefenregelung werden so eingestellt, dass eine optimale Abgrenzung der Strukturen im 2D-Bildsektor resultiert. Ebenso wird mit der Verstärkung in Längsrichtung bzw. lateraler Richtung verfahren, die Anpassung erfolgt in Abhängigkeit von der Schnittebene und der zu erreichenden Bildqualität. Zum Erzielen eines optimalen Bildkontrastes ist die Kompression ebenfalls in Abhängigkeit von den Untersuchungsbedingungen, individuell anzupassen. Es wird empfohlen, eine Bildrate von 50 Bildern/s zu erreichen.

3.3.4 Parameter der Doppleruntersuchungen

Die Verstärkung des Farbdopplers sollte nur gering vor dem Hintergrund liegen, die Verstärkung der Spektraldopplerkurven sollte so gewählt werden, dass eine optimale Darstellung der jeweiligen Hüllkurven gelingt. Nulllinie und Geschwindigkeitsbereich sind so auszuwählen, dass die zu messenden Flussprofile vollständig sind, der Geschwindigkeitsbereich sollte gering über der maximalen Geschwindigkeit liegen. Das sample volume des pw-Dopplers sollte 3 mm betragen, das sample volume des Gewebedopplers 5 mm. Empfehlungen zur Einstellung des Wandfilters sowie zur Einstellung der Pulsrepititionsfrequenz des Farbdopplers finden sich gegebenenfalls bei den einzelnen Einstellungen.

3.3.5 Registriergeschwindigkeit

Bei 2-D-Bild/M-Mode und Farbdoppler sollte eine Registriergeschwindigkeit von 50 mm/s, bei Spektral- und Gewebedoppleraufzeichnungen sollten 100 mm/s gewählt werden. Für Farb-M-Mode-Aufzeichnungen (Propagationsgeschwindigkeit) sollten 100-200 mm/s gewählt werden

3.3.6 Bildrate

Für die zweidimensionalen Echoaufnahmen (B-Mode) sollte eine Bildrate von 50 Bildern pro Sekunde erreicht werden.

Für die Gewebedoppleruntersuchungen sollte eine Bildrate von mindestens 100 Bildern pro Sekunde idealerweise > 140 Bilder pro Sekunde angestrebt werden [13]

3.3.7 Prinzipen der Vorbereitung des zu Untersuchenden

Überprüfung Teilnahmekriterien

- Abhängig von Vorgaben der jeweiligen Studie/ des Registers (siehe Studienprotokoll).

Erläuterungen, Anweisungen für teilnehmende Personen

- Keine spezifischen Erläuterungen notwendig. Erklärung des Untersuchungsablaufs ist von der jeweiligen Studie/ dem Register abhängig.

3.4 DURCHFÜHRUNG DER UNTERSUCHUNG

3.4.1 Messung, Datenerhebung und Reading

Es werden bei Sinusrhythmus idealerweise jeweils 3 Herzzyklen aufgenommen (gilt für Standbilder und Cineloop/Sequenz) und digital gespeichert, bei Vorhofflimmern werden 5 Herzzyklen aufgenommen und gespeichert. Abweichungen (z.B. Einfachmessungen/-bestimmungen) sind den jeweiligen Studienprotokollen zu entnehmen.

- ES-Messung: im Bild unmittelbar vor Öffnung der Mitralklappe bzw. dem Bild mit dem geringsten Durchmesser/Volumen (je nach zu messendem Parameter) [2]
- ED-Messung: auf Höhe des Beginns des QRS-Komplexes (bevorzugt Bild unmittelbar nach Schluss der Mitralklappe bzw. dem Bild zum Zeitpunkt der maximalen Dilatation) [2]
- Während der gesamten Untersuchung ist eine simultane EKG-Kurve mit korrekter Wiedergabe von P-Welle (sofern vorhanden) und QRS-Komplex zu ermöglichen
- Bei Sinusrhythmus werden jeweils 3 Messungen der vorgegebenen Parameter durchgeführt, beziehungsweise 3 Werte berechnet, bei Vorhofflimmern erfolgen 5 Messungen/Berechnungen
- Die Dokumentation (Cineloops, Spektral-Doppler) soll während der passiven Endexspiration erfolgen, um atemabhängige Veränderungen zu minimieren
- Bei Spektraldopplerkurven und Tissue Dopplerkurven sollte die „modale“ Geschwindigkeit gemessen werden (Nachzeichnen der hellsten Signallinie innerhalb der Signalhüllkurve mit der Rationale dass die Helligkeit oder Signalstärke proportional zur Summe der Reflektoren ist und daher einen gewichteten Mittelwert der Flussgeschwindigkeiten im „sample volume“ darstellt.) [4, 5]

Erfassung allgemeiner Informationen zur Untersuchung im eCRF

Für jede Untersuchung müssen folgende Informationen im eCRF/CRF dokumentiert werden:

- Datum der Untersuchung [tt.mm.jjjj]; ggf. Zuordnung zum Studienzeitpunkt (z.B. Baseline-Visite, Visite 1, etc.)
- Herzfrequenz [1/Min]
- Rhythmus [Sinusrhythmus, Vorhofflimmern, Schrittmacher, anderer Rhythmus, (wenn Schrittmacher, dann: Schrittmacher + Sinusrhythmus, Schrittmacher + Vorhofflimmern, Stimulationsmodus)]

Systematik der Untersuchungsanforderungen

Für alle echokardiographischen Standardschnitte werden in den folgenden Kapiteln Empfehlungen für die Datenerhebung bezüglich der Modalität (z.B. M-Mode, 2D), der abzubildenden Strukturen, den Qualitätskriterien und dem Reading zusammengefasst. Es werden folgende Abkürzungen verwendet:

- **A: Aufnahme**
- **S: Strukturen, die abgebildet und beurteilt werden sollen**
- **Q: Qualitätskriterien**
- **R: Reading**

3.5 TRANSTHORAKALE ECHOKARDIOGRAPHIETECHNIKEN

3.5.1 LAX

Die Erläuterungen zu A, S, Q und R sowie ggf. aufgeführte Tabellen beziehen sich jeweils auf die Abbildung, unter der sie stehen.

3.5.1.1 2D Modus Übersicht

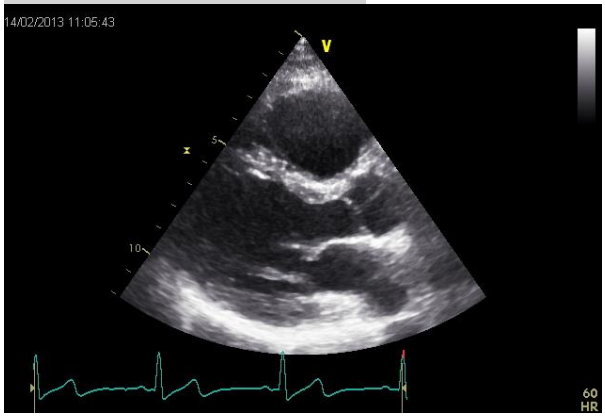

Abbildung 1: 2D-Modus-Übersicht

A: 2D-Sequenz

S: 1. Linker Ventrikel, rechter Ventrikel

2. Mitral- und Aortenklappe

3. Linker Vorhof

Q: 1. Perikard soll am unteren Bildrand komplett sichtbar sein

2. Septum soll horizontal liegen

3. Linker Ventrikel soll optimal aufgespannt dargestellt werden

4. Mitral- und Aortenklappe gut sichtbar darstellen

R: Visuelle Beurteilung

3.5.1.2 M-Mode Aortenwurzel in der langen Achse (LAX)

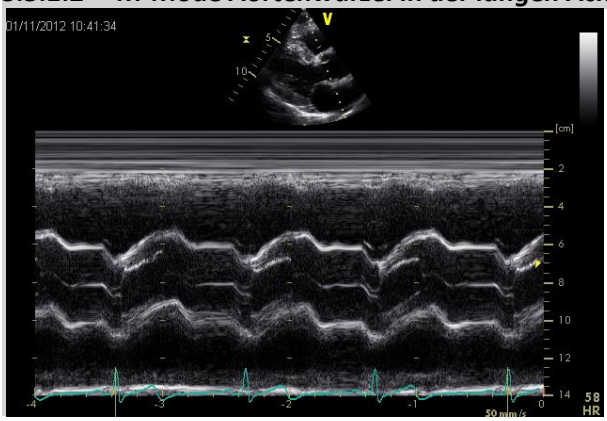

Abbildung 2: M-Mode Aortenwurzel in der langen Achse (LAX)

A: M-Mode in der langen oder alternativ in der kurzen Achse, siehe 3.5.2.8 (auf eine Messkonvention sollte sich im Rahmen des Studienprotokolls der Studie geeinigt werden)

S: 1. Aortenklappe mit rechts- und nichtkoronarer Tasche

2. Aortenwurzel (Anfang Systole)

3. Linker Vorhof endsystolisch

Q: 1. M-Mode soll senkrecht zum Ausflußtrakt und linken Vorhof stehen

2. Aortenklappenseparation soll komplett dargestellt sein

R: Messungen (siehe **Tabelle 1 – Parameter LA und Aortenwurzel**)

Im Rahmen der Studie/ des Registers ist es erforderlich sich auf eine Messkonvention zur Vermessung der Parameter im „M-Mode Aortenklappe“ zu einigen. Standardmethode ist bei DZHK-Studien/-Registern die ASE/Leading Edge-Methode (Alternativ-Methode Penn) [2, 6].

Wenn eine orthogonale Messung im M-Mode nicht möglich ist, sollen die Messungen alternativ mit einer der folgenden Methoden erfolgen:

- anatomischen M-Mode
- Messung im 2D-Bild.

Im eCRF ist zu notieren, welche der Alternativmethoden angewendet wurde.

Tabelle 1 – Parameter LA und Aortenwurzel

Gemessene Parameter (Einheit)	Messzeitpunkt (ED/ES)	Platzierung der Messpunkte (Messpunkt 1 und 2)
AoW (mm)	ED	1. Äußere Grenze der anterioren Wand der Aorta 2. Innere Grenze der posterioren Wand der Aorta
LA diam (mm)	ES	1. Anteriore Wand des LA 2. Posteriore Wand des LA
Aortenklappenseparation (mm)	systolisch	bei maximaler Klappenöffnung

3.5.1.3 M-Mode Höhe Mitralsegelspitzen (LAX)

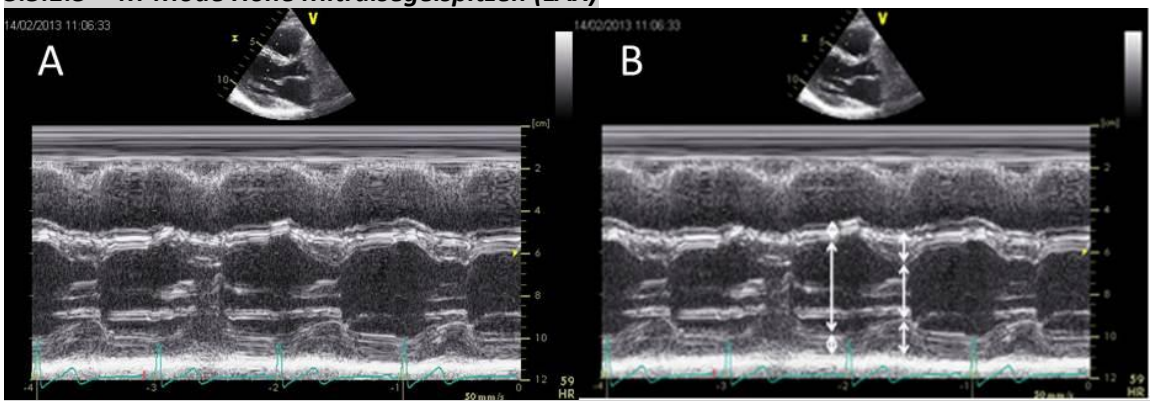

Abbildung 3: M-Mode Höhe Mitralsegelspitzen ohne (A) und mit Messung (B)

A: M-Mode in Höhe der Mitralsegelspitzen-Messkonvention

S: 1. Interventrikuläres Septum

2. Mitralklappe (M-Mode)

3. Linksventrikuläre posteriore Wand

4. LV-Größe

Q: 1. M-Mode soll senkrecht zur zu messenden Struktur liegen

2. Cave: Anteile des rechten Ventrikels (z.B. Trabekel) sollten möglichst nicht mit dargestellt werden

3. Messung der LV-Parameter soll im M-Mode in Höhe der Mitralklappenspitzen erfolgen

R: Messungen (siehe Tabelle 2 - Messkonvention zur Vermessung von M-Mode **– Höhe Mitralsegelspitzen** - Höhe Mitralsegelspitzen im)

Im Rahmen der Studie/des Registers ist es erforderlich sich auf eine Messkonvention zur Vermessung der Parameter im „M-Mode Mitralsegelspitzen“ zu verständigen. Standardmethode ist bei DZHK-Studien/-Registern die ASE/Leading Edge-Methode (Alternativ-Methode Penn).

Wenn eine orthogonale Messung im M-Mode nicht möglich ist, sollen die Messungen alternativ mit einer der folgenden Methoden erfolgen:

- anatomischen M-Mode
- Messung im 2D-Bild.

Im eCRF ist zu notieren, welche der Alternativmethoden angewendet wurde.

Tabelle 2 - Messkonvention zur Vermessung von M-Mode – Höhe Mitralsegelspitzen

Gemessene Parameter **(Einheit)**	**Messzeitpunkt (ED/ES)**	**Platzierung** **der Messpunkte** **(Messpunkte 1 und 2)**
IVSs/IVSd (mm)	ES/ED	1. Rechtsventrikuläre Septumgrenze (cave: nicht Anteile des rechten Ventrikels messen) 2. Linksventrikuläre Septumgrenze
(LVEDs/LVEDd) (mm)	ES/ED	1. Linksventrikuläre Septumgrenze 2. Beginn linksventrikuläre posteriore Wand
LVPWd/LVPWs (mm)	ES/ED	1. Beginn linksventrikuläre posteriore Wand 2. Grenze zwischen linksventrikuläre posteriore Wand und Perikard
Perikard-Separation /-Erguss (mm)	ED	1. Grenze LV-Wand zum intraperikardialen Raum 2. Grenze intraperikardialer Raum zum Perikard

3.5.1.3.1 Perikarderguss

Ein Perikarderguss liegt vor, wenn sich enddiastolisch ein echofreie Perikardseparation (>1 mm [7]) nachweisen lässt.

Die Beurteilung eines Perikardergusses sollte immer in unterschiedlichen Schnittebenen erfolgen, üblicherweise in parasternal langer Achse, im apikalen 4-Kammerblick und subkostaler Schnittebene (siehe auch 0 und 3.5.6.1.1). Die Bestimmung der Ergussbreite kann enddiastolisch mittels M-Mode-Registrierung in parasternal langer Achse in möglichst orthogonaler Anlotung zur Erguss-Separation oder alternativ anhand apikaler Schnittbilder erfolgen [6]. Eine Unterteilung enddiastolisch sichtbarer Ergüsse kann in klein (<10 mm), mittelgradig (10-20 mm), und groß (>20 mm) erfolgen [8].

3.5.1.4 M-Mode Höhe Mitralklappe

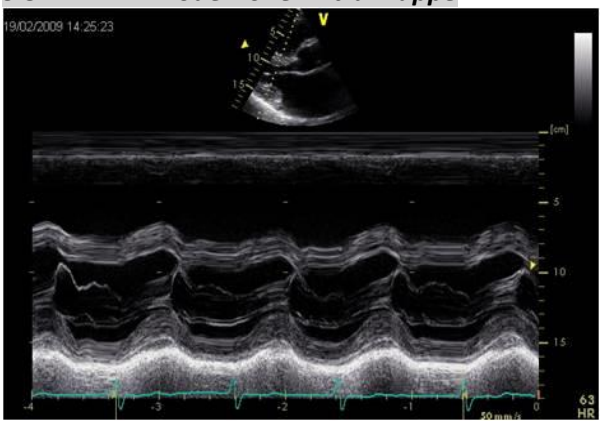

Abbildung 4: M-Mode in Höhe der Mitralklappe

A: M-Mode in Höhe der Mitralklappe

S: 1. Anteriores Segel der Mitralklappe

2. Posteriores Segel der Mitralklappe

Q: 1. M-Mode soll senkrecht zur zu messenden Struktur liegen

R: Visuelle Beurteilung der Mitralklappenfunktion (Öffnung, Flattern), MSS-Abstand

Tabelle 3:- Messkonvention zur Vermessung von MSS im M-Mode Höhe Mitralklappe

Gemessene Parameter (Einheit)	**Messzeitpunkt (ED/ES)**	**Platzierung der Messpunkte (Messpunkte 1 und 2)**
MSS-Abstand	Systolisch, Punkt des geringsten Abstands	1. Linksventrikuläre Septumgrenze 2. Mitralklappensegel

3.5.1.5 Farbdoppler über der Mitralklappe/Aortenklappe

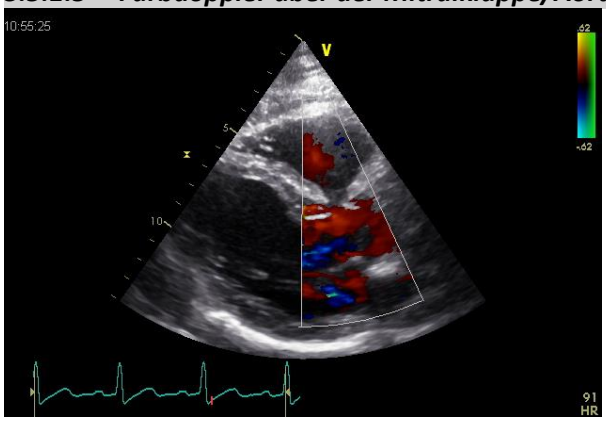

Abbildung 5: Farbdoppler über der Mitralklappe/ Aortenklappe

A: Farbdoppler über der Mitralklappe und Aortenklappe (Sequenz)

S: Flussprofil über der Mitral- und Aortenklappe

Q: Farbdopplerfenster soll kompletten Vorhof sowie größtmöglichen Anteil des LV-Ausflusstraktes einschließen

R: Visuelle Beurteilung des Flussprofils über der Mitralklappe/Aortenklappe

3.5.1.6 2D-Modus Aortenwurzel

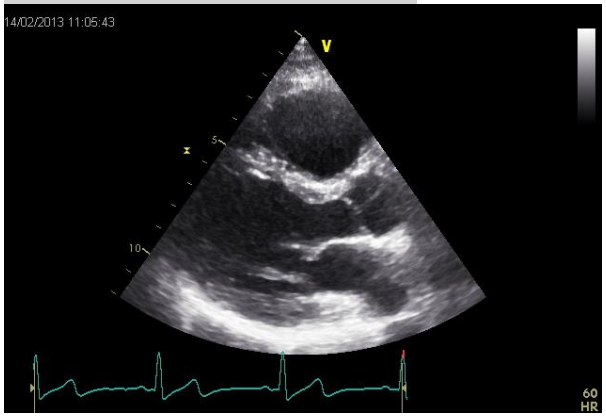

Abbildung 6: 2D-Modus Aortenwurzel

A: 2D-Sequenz

S: 1. Aortenwurzel

2. Aortenklappe mit rechts- und nichtkoronarem Segel

Q: 1. Aorta ascendens soll den rechten Sektorrand erreichen

2. Nichtkoronares und rechtskoronares Segel der Aortenklappe sollen gut sichtbar sein und mittig schließen

R: Visuelle Beurteilung und Tabelle 4 - Messkonvention zur Vermessung von LVOT Diameter im 2D-Modus Aortenwurzel

Tabelle 4 - Messkonvention zur Vermessung von LVOT Diameter im 2D-Modus Aortenwurzel

Gemessene Parameter **(Einheit)**	**Messzeitpunkt (ED/ES)**	**Platzierung** **der Messpunkte** **(Messpunkte 1 und 2)**
LVOT Diameter (wenn Aortenstenose)	mittsystolisch	0,5-1,0 cm von der Klappenöffnung entfernt, parallel zur Aortenklappenebene 1. Septales Endokard 2. anteriores Mitralklappensegel [9]

3.5.2 SAX

Die Erläuterungen zu A, S, Q und R sowie ggf. aufgeführte Tabellen beziehen sich jeweils auf die Abbildung, unter der sie stehen.

3.5.2.1 2D-Modus apikal

Abbildung 7: 2D-Modus apikal

A: 2D-Sequenz

S: Wandbewegung/Struktur LV-Apex

Q: 1. Linker Ventrikel soll rund abgebildet sein

R: Visuelle Beurteilung

3.5.2.2 2D-Modus Höhe Mitralklappe

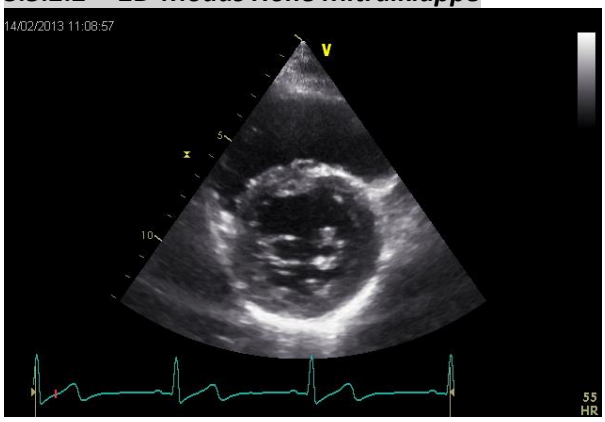

Abbildung 8: **2D-Modus Höhe Mitralklappe**

A: 2D-Sequenz

S: 1. Mitralklappe mit „Fischmaul“

2. Wandbewegung/ Struktur des linken Ventrikels

Q: 1. Linker Ventrikel soll kreisrund abgebildet sein

2. Beide Mitralklappensegel sollen gut sichtbar sein

R: Visuelle Beurteilung

3.5.2.3 Farbdoppler Höhe Mitralklappe

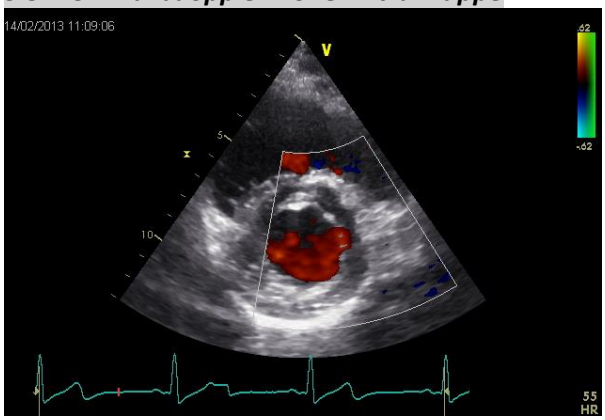

Abbildung 9: Farbdoppler Höhe Mitralklappe

A: Farbdoppler über der Mitralklappe (Sequenz)

S: Flussprofil über der Mitralklappe

Q: 1. Mitralklappe soll mit dem vorderen und hinteren Segel dargestellt sein

2. Farbdoppler soll die komplette Öffnungsfläche umschließen

R: Visuelle Beurteilung des Flussprofils über der Mitralklappe

3.5.2.4 M-Mode in Höhe Mitralsegelspitzen (SAX)

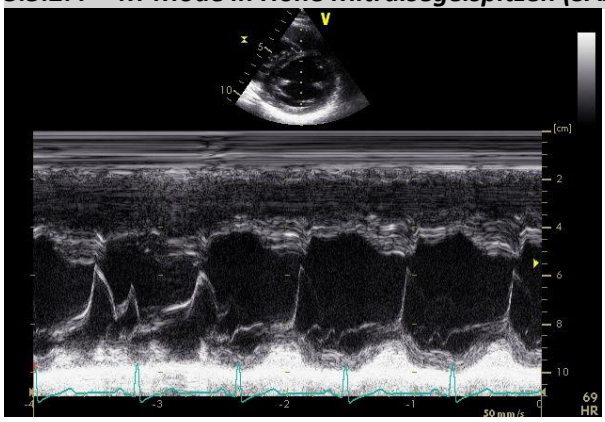

Abbildung 10: M-Mode Höhe Mitralsegelspitzen in der kurzen Achse alternativ

A: M-Mode in Höhe der Mitralsegelspitzen (SAX)

S: 1. Interventrikuläres Septum

2. Mitralklappe (M-Mode)

3. Linksventrikuläre posteriore Wand

4. LV-Größe

Q: 1. Linker Ventrikel soll kreisrund abgebildet sein

2. Beide Mitralklappensegel sollen gut sichtbar sein und im Bereich der Spitzen geschnitten werden

3. M-Mode soll senkrecht zur zu messenden Struktur liegen

4. Cave: Anteile des rechten Ventrikels (z.B. Trabekel) sollten möglichst nicht mit dargestellt werden

R: Messungen (siehe Tabelle 2 - Messkonvention zur Vermessung von M-Mode **– Höhe Mitralsegelspitzen**)

Im Rahmen der Studie/des Registers ist es erforderlich sich auf eine Messkonvention zur Vermessung der Parameter im „M-Mode Mitralsegelspitzen“ zu verständigen. Standardmethode ist bei DZHK-Studien/-Registern die ASE/Leading Edge-Methode (Alternativ-Methode Penn).

Wenn eine orthogonale Messung im M-Mode nicht möglich ist, sollen die Messungen alternativ mit einer der folgenden Methoden erfolgen:

- anatomischen M-Mode
- Messung im 2D-Bild.

Im eCRF ist zu notieren, welche der Alternativmethoden angewendet wurde.

Tabelle 5 - Messkonvention zur Vermessung von M-Mode – Höhe Mitralsegelspitzen

Gemessene Parameter **(Einheit)**	**Messzeitpunkt (ED/ES)**	**Platzierung** **der Messpunkte** **(Messpunkte 1 und 2)**
IVSs/IVSd (mm)	ES/ED	1. Rechtsventrikuläre Septumgrenze (cave: nicht Anteile des rechten Ventrikels messen) 2. Linksventrikuläre Septumgrenze
(LVEDs/LVEDd) (mm)	ES/ED	1. Linksventrikuläre Septumgrenze 2. Beginn linksventrikuläre posteriore Wand
LVPWd/LVPWs (mm)	ES/ED	1. Beginn linksventrikuläre posteriore Wand 2. Grenze zwischen linksventrikuläre posteriore Wand und Perikard
Perikard-Separation /-AUSFLUSSErguss (mm)	ED	1. Grenze LV-Wand zum intraperikardialen Raum 2. Grenze intraperikardialer Raum zum Perikard

3.5.2.5 2D-Modus Höhe Papillarmuskeln

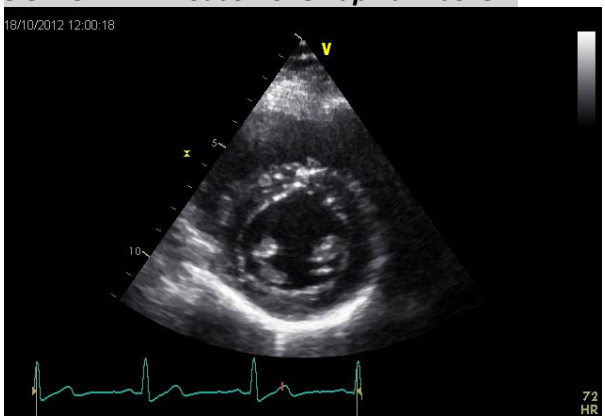

Abbildung 11: 2D-Modus Höhe Papillarmuskel

A: 2D-Sequenz

S: 1. Papillarmuskeln

2. Wandbewegung/Struktur linker Ventrikel

Q: 1. Linker Ventrikel soll rund abgebildet sein

2. Papillarmuskeln sollen bei 5 und 7 Uhr gut sichtbar sein

R: Visuelle Beurteilung

3.5.2.6 2D-Modus Höhe der Aortenklappe

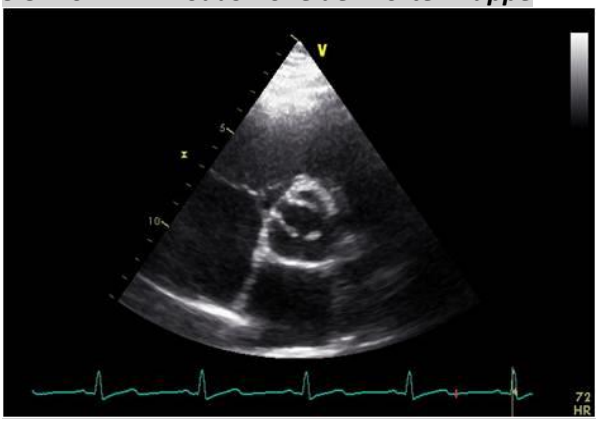

Abbildung 12: 2D-Modus in Höhe der Aortenklappe

A: 2D-Sequenz

S: 1. Aortenklappe

2. Pulmonalklappe

Q: 1. Aortenklappe soll in der Bildmitte kreisrund dargestellt sein

2. Aortenklappentaschen (RKS, NKS und LKS) sollen gut abgrenzbar sein

R: Visuelle Beurteilung (siehe **Tabelle 6 - Visuelle Beurteilung der Aorten- und Pulmonalklappe**

Tabelle 6 - Visuelle Beurteilung der Aorten- und Pulmonalklappe

Zu beurteilender Parameter	Visuelle Beurteilung der Klappe
Aortenklappe	Nativ, operiert (Z.n. Operativem biologischem Aortenklappenersatz, Z.n. mechanischem Aortenklappenersatz, Z.n. interventionellem Aortenklappenersatz) unbekannt, nicht erhoben
Aortenklappenmorphologie	Auswahl zwischen unauffällig oder auffällig. Wenn auffällig: dann Sklerose, Verkalkung, gestörte Separation, bikuspid.,

	nicht beurteilbar (=unbekannt), nicht erhoben (Mehrfachauswahl möglich)
Pulmonalklappe	nativ, operiert, unbekannt, nicht erhoben (ggf. Zusatzinformationen [je nach Studie/Register]: Zustand nach chirurgischer klappenerhaltender Therapie (ja/nein), Zustand nach biologischem Klappenersatz (ja/nein), Zustand nach mechanischem Klappenersatz, (ja/nein))
Pulmonalklappenmorphologie	Auswahl zwischen unauffällig oder auffällig. Wenn auffällig: Sklerose, Verkalkung, gestörte Separation, nicht beurteilbar (=unbekannt), nicht erhoben

3.5.2.7 Farbdoppler in Höhe Aortenklappe

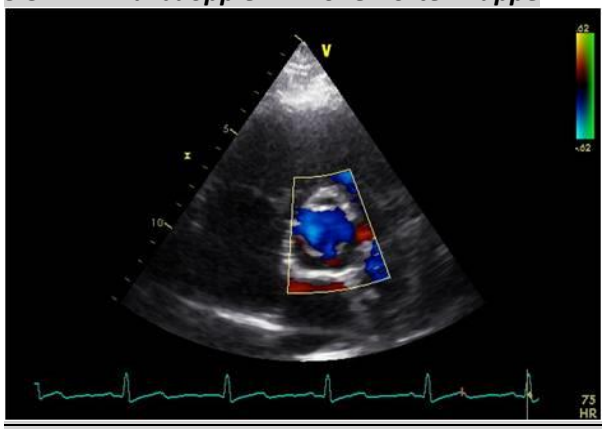

Abbildung 13: Farbdoppler in Höhe Aortenklappe

A: Farbdoppler (Sequenz)

S: Aortenklappe

Q: Begrenzung des Farbdopplers auf den zu messenden Bereich

R: Visuelle Beurteilung des Flussprofils über der Aortenklappe

3.5.2.8 M-Mode Aortenwurzel in der kurzen Achse (SAX)

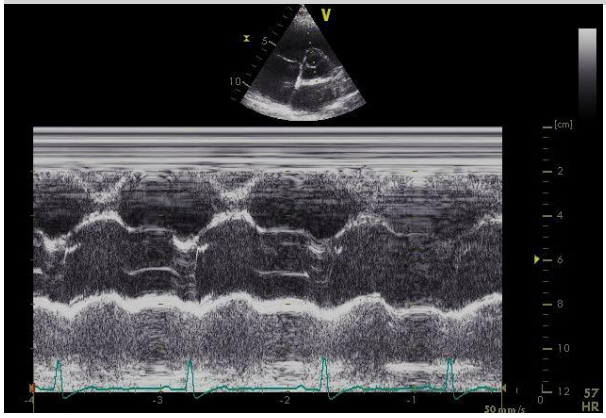

Abbildung 14 M-Mode Aortenwurzel in der kurzen Achse (SAX) alternativ

A: M-Mode in der langen oder alternativ in der kurzen Achse, siehe 3.5.1.2 (auf eine Messkonvention sollte sich im Rahmen des Studienprotokolls der Studie geeinigt werden)

S: 1. Aortenklappe

2. Pulmonalklappe

3. linker Vorhof

Q: 1. Aortenklappe soll in der Bildmitte kreisrund dargestellt sein

2. Aortenklappentaschen (RKS, NKS und LKS) sollen gut abgrenzbar sein

3. M-Mode soll senkrecht zum Ausflusstrakt und linken Vorhof stehen

4. Aortenklappenseparation soll komplett dargestellt sein

R: Messungen (siehe Tabelle 1 – **Tabelle 1 – Parameter LA und Aortenwurzel**)

Im Rahmen der Studie / des Registers ist es erforderlich sich auf eine Messkonvention zur Vermessung der Parameter im „M-Mode Aortenklappe“ zu einigen. Standardmethode ist bei DZHK-Studien/-Registern die ASE/Leading Edge-Methode (Alternativ-Methode Penn) [2, 6].

Wenn eine orthogonale Messung im M-Mode nicht möglich ist, sollen die Messungen alternativ mit einer der folgenden Methoden erfolgen:

- anatomischen M-Mode
- Messung im 2D-Bild.

Im eCRF ist zu notieren, welche der Alternativmethoden angewendet wurde.

Tabelle 7 – Parameter LA und Aortenwurzel

Gemessene Parameter (Einheit)	Messzeitpunkt (ED/ES)	Platzierung der Messpunkte (Messpunkt 1 und 2)
AoW (mm)	ED	1. Äußere Grenze der anterioren Wand der Aorta 2. Innere Grenze der posterioren Wand der Aorta
LA diam (mm)	ES	1. Anteriore Wand des LA 2. Posteriore Wand des LA
Aortenklappenseparation (mm)	systolisch	bei maximaler Klappenöffnung

3.5.2.9 Farbdoppler Pulmonalklappe:

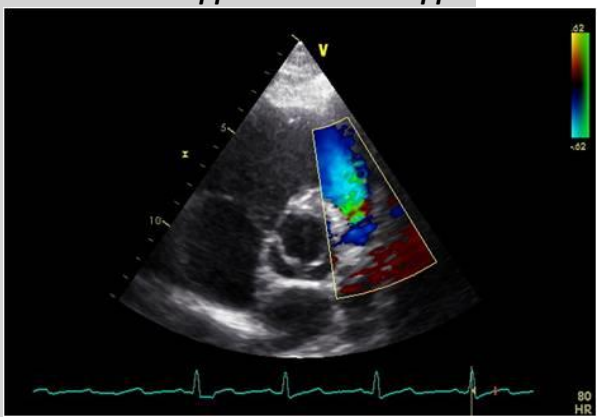

Abbildung 15: Farbdoppler in Höhe Pulmonalklappe

A: Farbdoppler (Sequenz)

S: Pulmonalklappe

Q: Begrenzung des Farbdopplers auf den zu messenden Bereich

R: Visuelle Beurteilung des Flussprofils der Pulmonalklappe

3.5.2.10 cw- und pw-Doppler Pulmonalklappe

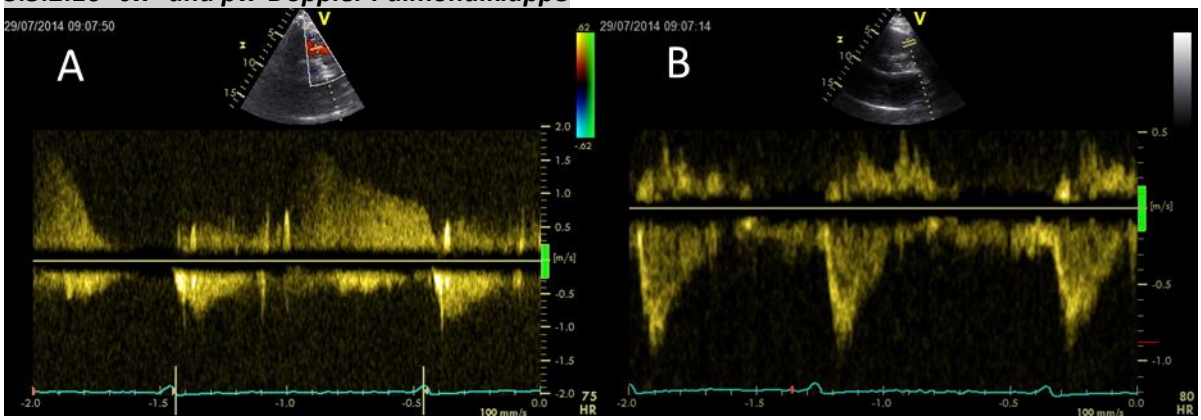

Abbildung 16: cw-Doppler Pulmonalklappeninsuffizienz (A) und pw-Doppler Pulmonalklappe (B)

A: cw-Doppler (Sequenz) und pw-Doppler (Sequenz)

S: Flussprofil über der Pulmonalklappe

Q: 1. cw-Doppler und pw-Doppler soll parallel zum Blutfluss liegen

2. Dopplersignal soll 2/3 des Bildschirms ausfüllen, bei gleichzeitiger Pulmonalklappen-insuffizienz ggf. 2 separate Bilder, Quantifizierung der Insuffizienz mit cw-Doppler, Flußprofil des Ausstroms mit pw-Doppler

3. Wenn möglich, ist der Wandfilter auf ± 0,05 – 0,1 m/s einzustellen

R: Messung (siehe Tabelle 8 - Messpunkte für Pulmonalklappenechokardiographie) und Berechnung (siehe Tabelle 9 - Errechnete Werte der Pulmonalklappenechokardiographie)

Tabelle 8 - Messpunkte für Pulmonalklappenechokardiographie

Gemessene Parameter (Einheit)	Messzeitpunkt (ED/ES)	Platzierung der Messpunkte
PV V max (m/s)		Punkt der maximalen Geschwindigkeit auf der pw-Doppler Hüllkurve
Acc-time PV (s)	ES	Beginn der Hüllkurve pw-Doppler - Gerade bis zum Geschwindigkeitsmax.

Tabelle 9 - Errechnete Werte der Pulmonalklappenechokardiographie

Berechnete Parameter (Einheit)	Berechnung basierend auf Messwert:	Ergebnis
PV PGmax (mmHg)	PV V max (ES)	3-5 berechnete Einzelwerte und Berechnung des Durchschnittswertes

3.5.2.11 Farbdoppler Trikuspidalklappe

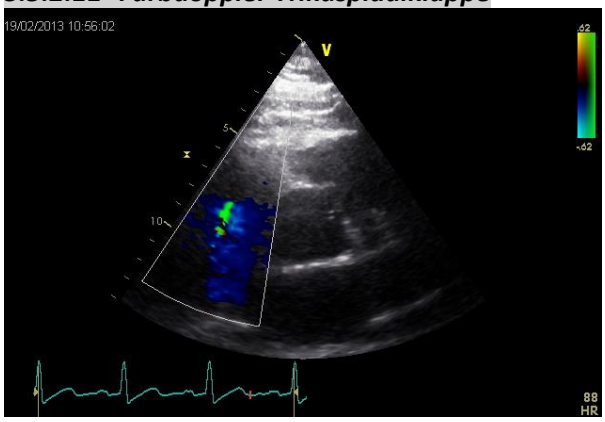

Abbildung 17: Farbdoppler Trikuspidaklappe

A: Farbdoppler (Sequenz)

S: Trikuspidalklappe/Farbdopplersignal

Q: Begrenzung des Farbdopplers auf den zu messenden Bereich

R: Visuelle Beurteilung des Flussprofils der Trikuspidalklappe

3.5.2.12 cw-Doppler Trikuspidalklappe

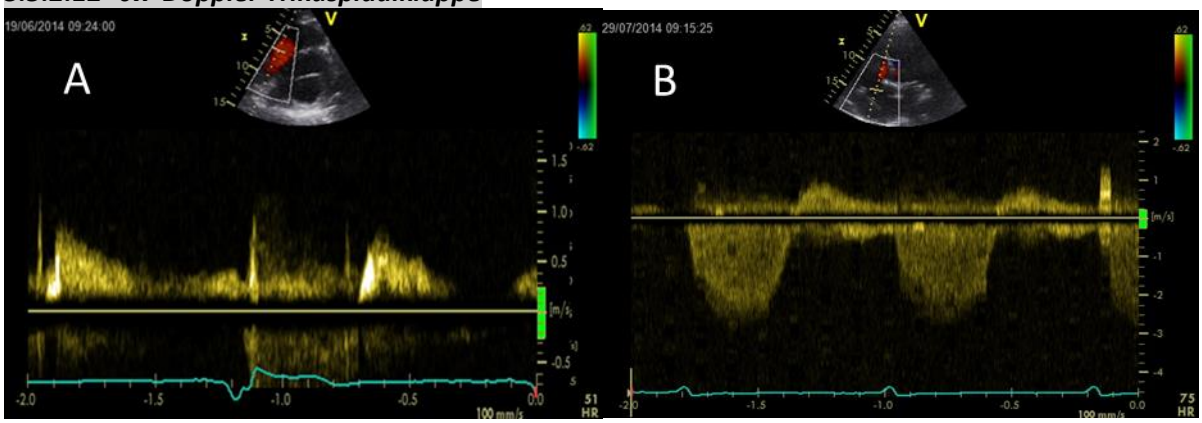

Abbildung 18: cw-Doppler Trikuspidalklappe (A) und cw-Doppler Trikuspidalklappeninsuffizienz (B)

A: cw-Doppler (Sequenz)

S: cw-Flussprofil über der Trikuspidalklappe

Q: 1. cw-Doppler soll parallel zum Blutfluss liegen

2. Dopplersignal soll 2/3 des Bildschirms ausfüllen, bei gleichzeitiger Trikuspidalklappen-insuffizienz ggf. 2 separate Bilder

3. Wenn möglich, ist der Wandfilter auf± 0,05 – 0,1 m/s einzustellen.

R: Messung (siehe Tabelle 10 - Messwerte Trikuspidalklappe und Tabelle 11 - Berechnete Messwerte für die Trikuspidalklappenechokardiographie)

Tabelle 10 - Messwerte Trikuspidalklappe

Gemessene Parameter (Einheit)	Messzeitpunkt (ED/ES)	Platzierung der Messpunkte
TV Vmax (m/s)		Höchster Punkt (maximale Geschwindigkeit) des CW-Dopplersignals der Trikuspidalklappe
TR VTI	Systolisch	Hüllkurve des Refluxsignals

Tabelle 11 - Berechnete Messwerte für die Trikuspidalklappenechokardiographie

Berechnete Parameter (Einheit)	Berechnung basierend auf Messwert:	Ergebnis
TV PGmean (mmHg)	TV V max (ED)	3-5 berechnete Einzelwerte und Berechnung des Durchschnittswertes
TR PGmax (mmHg)	TR VTI (systolisch)	3-5 berechnete Einzelwerte und Berechnung des Durchschnittswertes

3.5.3 Apikaler 4-Kammerblick

Die Erläuterungen zu A, S, Q und R sowie ggf. aufgeführte Tabellen beziehen sich jeweils auf die Abbildung, unter der sie stehen.

3.5.3.1 2D Mode 4-KB (mit LA/RA)

Abbildung 19: **Apikaler Vierkammerblick mit Planimetrie LA (links) und Planimetrie RA (rechts)**

A: 2-D-Mode (Sequenz)

S: 1. Atriales und Ventrikelseptum

2. Lateralwand des LV

3. LA+RA Fläche

4. Trikuspidalklappe (anteriores und septales Segel) und Mitralklappe (anteriores und posteriores Segel)

5. LVEF (visuelle Einschätzung)

Q: 1. Das Septum soll senkrecht stehen

2. Der septale Mitralklappenansatz soll auf gleicher Höhe wie der Trikuspidalklappenansatz sein

2. Der linke Ventrikel soll so dargestellt sein, dass eine möglichst große lange Achse (von der Mitte der Verbindungslinie der Mitralsegel-Insertionspunkte zum Apex) entsteht

3. Die Tiefe soll minimiert werden, um den LA so groß wie möglich und vollständig darzustellen

R: Messungen (siehe Tabelle 12 - Messungen im apikalen Vierkammerblick)

Tabelle 12 - Messungen im apikalen Vierkammerblick

Gemessener Parameter (Einheit)	Messzeitpunkt (ED/ES)	Platzierung des Messpunkts
LAes_laengs (mm)	ES	Größtmöglicher Längsdurchmesser linker Vorhof
LAes_quer (mm)	ES	Größtmöglicher Querdurchmesser linker Vorhof
LA-Fläche (4CH) (cm^2)	ES	Planimetrie
RA-Fläche (4CH) (cm^2)	ES	Planimetrie

3.5.3.2 2D-Mode – 4KB (ohne LA/RA)

Abbildung 20: **Apikaler Vierkammerblick ohne LA/RA (A), mit Planimetrie nach Simpson (B) und RVED 1 bis 3 (C)**

A: 2-D-Mode (Sequenz)

S: 1. Ventrikelseptum

2. Lateralwand des LV

3. Trikuspidalklappe (anteriores und septales Segel)

4. Mitralklappe (anteriores und posteriores Segel)

5. LVEF (biplan nach Simpson, siehe auch 2-KB) [1, 2]

6. RV Fläche und -funktion

7. Beurteilung: Perikard/ -saum

Q: 1. Der LV soll entlang seiner langen Achse geschallt werden um eine Verkürzung zu vermeiden. Gegebenenfalls sind separate Aufnahmen für die Beurteilung von LV und RV notwendig, da eine optimale simultane Darstellung nicht immer möglich ist. (Rechtsoptimierte Aufnahme für rechtsventrikuläre Messungen)

2. Die Eindringtiefe soll minimiert werden um den LV größtmöglich und mit vollständigem Apex darzustellen (Der LA soll abgeschnitten werden)

R: 1.Visuelle Beurteilung der LV-Funktion /Kinetik der Septal- und Lateralwand (Wandbewegungsstörung: ja, nein, unbekannt, nicht erhoben)

2. Messungen (siehe Tabelle 13 - Messwerte für die links- und rechtsventrikulären Diameter [2, 10], Tabelle 14 – Herzklappenparameter im 2D-Bild und Tabelle 15 - Berechnete Parameter aus der Planimetrie)

Tabelle 13 - Messwerte für die links- und rechtsventrikulären Diameter [2, 10]

Gemessene Parameter (Einheit)	Messzeitpunkt (ED/ES)	Platzierung der Messpunkte
LV Umriss diastolisch/enddiastolisch	ED/ES	Umfahren der LV-Endokardlinie beginnend am anterioren Mitralklappenanulus bis zum posterioren Anulus enddiastolisch und endsystolisch, wenn Papillarmuskel sichtbar muss dieser durchschnitten, d.h. ausgespart, werden
Linksventrikuläres enddiastolisches Volumen LVEDV (ml)	ED	Planimetrie
Linksventrikuläres endsystolisches Volumen LVESV (ml)	ES	Planimetrie
Links-ventrikuläre Ejektionsfraktion (%) visuell		Visuelle Beurteilung der LV-EF (1.normal, 2.leicht eingeschränkt, 3.mittelgradig eingeschränkt 4.hochgradig eingeschränkt)
RVED1 (mm)	ED	1.Messpunkt: Endokard oberhalb des septalen Segels der Trikuspidalklappe 2.Messpunkt: Endokard oberhalb desanterioren Segels der Trikuspidalklappe
(RVED2) (mm)	ED	1.Messpunkt: Endokard septal im Bereich des mittleren Drittel des RV 2.Messpunkt: Endokard lateraler RV im Bereich des mittleren Drittel des RV
RVED3 (mm)	ED	1.Messpunkt apikales Maximum des RV 2.Messpunkt Ende eines Lots vom Messpunkt 1 in der Trikuspidalklappenebene
Perikard-Separation/-Erguß	ED	Visuell

3.5.3.2.1 RV-Dilatation

Eine RV-Dilatation wird anhand des mitt-ventrikulären enddiastolischen Diameters (RVED2) definiert. ***RV-Dilatation ist definiert als RVED2 > 34 mm*** [2]

3.5.3.2.2 Perikarderguss

Ein Perikarderguss liegt vor, wenn sich enddiastolisch ein echofreie Perikardseparation (>1 mm [7]) nachweisen lässt. Für weitere Details: siehe 0 und 3.5.6.1.1.

Tabelle 14 – Herzklappenparameter im 2D-Bild

Klappenparameter (Einheit)	Visuelle Beurteilung der Klappe
Mitralklappe	nativ, operiert (Mitralklappenrekonstruktion, biologischer Mitralklappenersatz, mechanischer Mitralklappenersatz, interventionelle Rekonstruktion/ Clipping, unbekannt, nicht erhoben
Mitralklappenmorphologie	Auswahl zwischen unauffällig oder auffällig. Wenn auffällig: Sklerose, Verkalkung Mitralsegel, Verkalkung Mitralring, gestörte Separation, flail leaflet, myxomatöser Prolaps, Prolaps bei Fibroelastischer Defizienz, Pseudoprolaps, nicht beurteilbar (=unbekannt), nicht erhoben (Mehrfachauswahl möglich)
Trikuspidalklappe	nativ, operiert, unbekannt, nicht erhoben (ggf. Zusatzinformationen [je nach Studie/Register]: Zustand nach chirurgischer klappenerhaltender Therapie (ja/nein), Zustand nach biologischem Klappenersatz (ja/nein), Zustand nach mechanischem Klappenersatz (ja/nein)),
Trikuspidalklappenmorphologie	Auswahl zwischen unauffällig oder auffällig. Wenn auffällig: Sklerose, Verkalkung, Ebstein Anomalie, gestörte Separation, nicht beurteilbar (=unbekannt), nicht erhoben (Mehrfachauswahl möglich)

Tabelle 15 - Berechnete Parameter aus der Planimetrie

Berechnete Parameter (Einheit)	Berechnung basierend auf Messwert:	Ergebnis
LV-EF (mod. Simpson Regel) (biplan 4KB/2KB, monoplan 4KB)	LV-EF-Messung	3-5 berechnete Einzelwerte und Berechnung des Durchschnittswertes (nach der modifizierten Simpson-Formel)

3.5.3.3 Farb-Doppler MK – MK-Jet

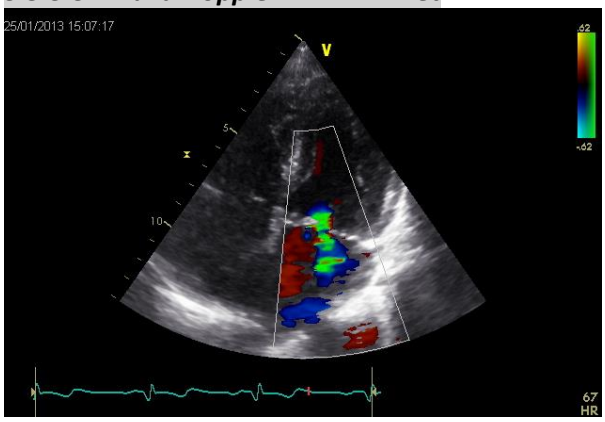

Abbildung 21: **Farbdoppler Mitralklappe**

A: 2D mit Farbdoppler (Sequenz)

S: Mitralklappenreflux/-insuffizienzjet

Q: 1.Die Eindringtiefe soll minimiert werden, um den LA so groß wie möglich darzustellen

2. Der LA soll komplett abgebildet sein

3. Für die Bestimmung der proximalen Konvergenzzone soll der Farb-Doppler für die Nyquist-Grenze des Farbdopplers um 50-60 cm/s liegen (dann Verschieben der Nulllinie bis Entstehen eines Farbumschlages. Um Unterschätzung des Regurgitationsvolumens zu vermeiden sollte das Verhältnis von Aliasing Geschwindigkeit (Va) zur Peak Orifice velocity (vel) im Doppler (siehe 3.5.3.7) kleiner 1/10 sein [10].

R: 1.Visuelle Beurteilung: leicht-, mittel-, hochgradige Insuffizienz

2. Messungen (siehe Tabelle 16 - Gemessene Parameter im Farb-M-Mode über Mitralklappe)

Tabelle 16 - Gemessene Parameter im Farb-M-Mode über Mitralklappe

Gemessene Parameter (Einheit)	Messzeitpunkt	Platzierung der Messpunkte
PISA (cm)	Systolisch	Distanz vom Leck bis zur Grenze Farbumschlag
MR VC Diam (cm)	Systolisch	schmalster Durchmesser der Regurgitations-öffnung während des Passierens der MK

3.5.3.4 Propagationsgeschwindigkeit MK (Velocity of flow progression)

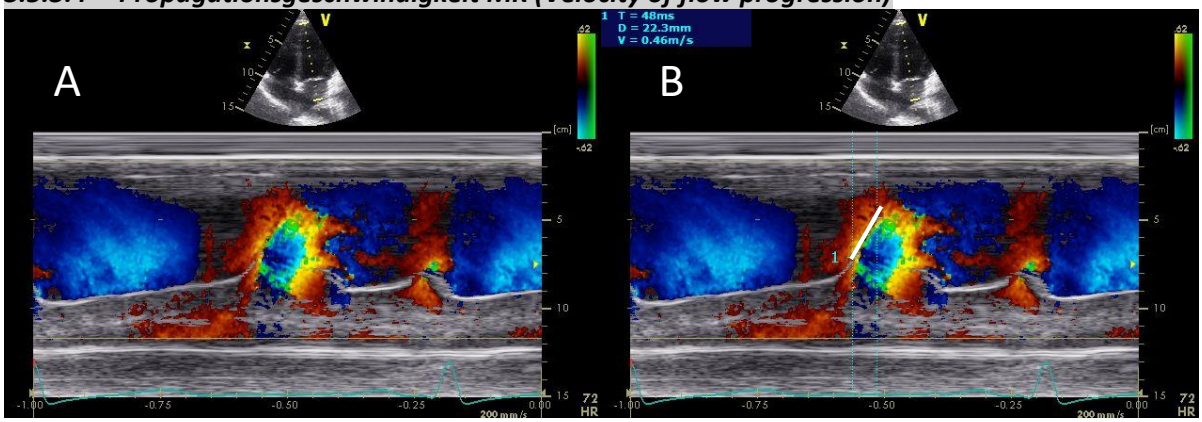

Abbildung 22: **Farb-M-Mode über Mitralklappe: Mitralklappenpropagationsgeschwindigkeit (A) und Messung der Steigung (B)**

A: Farb-M-Mode über der MK

Die Aufnahme sollte bei 100-200 mm/s erfolgen

S: Geschwindigkeit des Fortschreitens der Blutströmung in den linken Ventrikel während der Diastole

Q: 1. Der schmale Sektor des Farb-Dopplers soll zwischen MK und LV-Apex platziert werden

2. Gegebenenfalls soll die Tiefenanpassung mit Fokus auf den LV und nur geringem LA-Anteil erfolgen

3. Der M-Mode Strahl soll im Zentrum des Flusses am Eingang des LV positioniert werden

4. Falls kein spontanes Aliasing zu beobachten ist, sollte die Nyquist-Grenze reduziert werden.

R: Messungen (siehe Tabelle 17 - Propagationsgeschwindigkeit der Mitralklappe)

Tabelle 17 - Propagationsgeschwindigkeit der Mitralklappe

Gemessene Parameter (Einheit)	Messzeit-punkt	Platzierung der Messpunkte
Vp (cm/s)	Früh-diastolisch	Steigung des ersten Farbumschlags der E-Welle

3.5.3.5 PW-Doppler/ CW-Doppler MK (Ruhe) – Mitraleinfluss

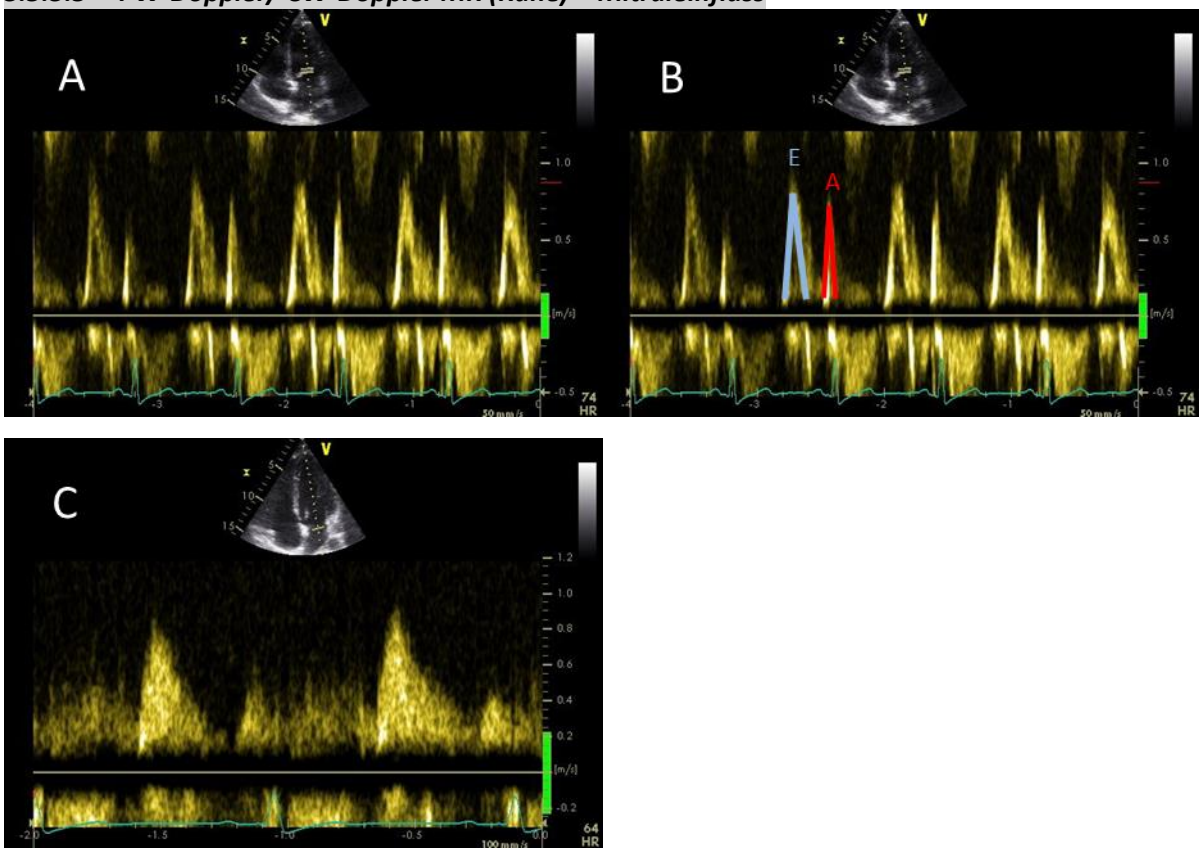

Abbildung 23: **PW-Doppler Mitralklappe A ohne Messung, B mit Messung, C cw Doppler Mitralklappe (zur Detektion hoher Geschwindigkeiten zum Ausschluss Mitralstenose)**

A: PW-Doppler MK/ CW Doppler MK

S: 1. E-Welle mit Dauer und maximaler Geschwindigkeit

2. A-Welle (nur bei SR) mit Dauer und maximaler Geschwindigkeit

Q: 1. Das Sample Volumen soll in der Mitte der Mitralsegelenden im LV platziert werden

2. Wenn möglich, ist der Wandfilter auf ± 0,05 – 0,1 m/s einzustellen.

R: Messwerte Mitralklappeneinflussprofil (siehe Tabelle 18 - Messwerte für PW-Doppler MK (Ruhe) – Mitraleinfluss)

Tabelle 18 - Messwerte für PW-Doppler MK (Ruhe) – Mitraleinfluss

Gemessene Parameter (Einheit)	**Messzeit-punkt**	**Platzierung der Messpunkte**
E-duration (ms)	Frühdiastole	Beginn der E-Welle bis zum Ende der E-Welle
A-duration (ms)	Spätdiastole	Beginn der A-Welle bis Ende der A-Welle
MV A Vmax (ms)	Frühdiastole	Höchster Punkt des Dopplersignals der A-Welle
MV E Vmax (ms)	Spätdiastole	Höchster Punkt des Dopplersignals der E-Welle
DT (ms)	Frühdiastole	Höchster Punkt des Dopplersignals der E-Welle und Abstieg der E-Welle Bei Verschmelzung der E und A-Welle Messung bis zum extrapolierten Ende der E-Welle 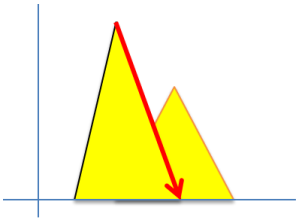

Tabelle 19 - - Berechnete Messwerte für PW-Doppler MK (Ruhe) – Mitraleinfluss

Berechnete Parameter (Einheit)	Berechnung basierend auf Messwert:	Ergebnis
MV PG mean	Hüllkurve E- und A-Welle	3-5 berechnete Einzelwerte und Berechnung des Durchschnittswertes
E/A	MV A V_{max}	3-5 berechnete Einzelwerte und Berechnung des Durchschnittswertes

Tabelle 20 - Berechnete Messwerte für CW-Doppler MK (Ruhe) – Mitraleinfluss

Berechnete Parameter (Einheit)	Berechnung basierend auf Messwert:	Ergebnis
MV PG mean	Hüllkurve E- und A-Welle	3-5 berechnete Einzelwerte und Berechnung des Durchschnittswertes

3.5.3.6 PW-Doppler MK (Valsalva-Manöver)

Untersuchung des Mitraleinflusses während eines Valsalva-Manövers. Durchführung der Messungen wie „PW-Doppler MK (Ruhe) – Mitraleinfluss“ (siehe vorangehendes Kapitel).

3.5.3.7 CW-Doppler – MK

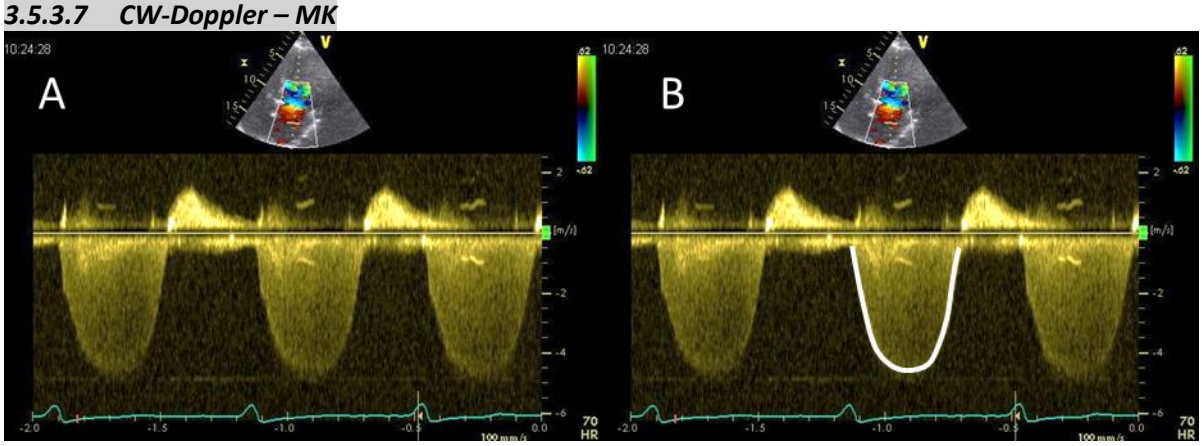

Abbildung 24: **CW-Doppler MK (A) und Messung MK-Insuffizienzjet (B)**

A: CW-Doppler (Standbild)

S: Sofern vorhanden, Hüllkurve des oder der Mitralklappeninsuffizienzjets

Q: 1. Das Sample Volumen soll möglichst mittig in der Vena contracta platziert werden

2. Der Geschwindigkeitsbereich soll angepasst werden, um das Doppler-Signal groß genug darzustellen (ohne die Maximalgeschwindigkeiten abzuschneiden)

3. Wenn möglich, ist der Wandfilter auf ± 0,05 – 0,1 m/s einzustellen.

R: Messungen siehe Tabelle 21 - Zeit-Integral des Mitralklappenreflux

Tabelle 21 - Zeit-Integral des Mitralklappenreflux

Berechneter Parameter (Einheit)	Mess-zeitpunkt	Be-rechnung basierend auf Messung:	Ergebnis
MR VTI	Systolisch	Hüllkurve des Reflux-signals	3-5 berechnete Einzelwerte und Berechnung des Durchschnittswertes

3.5.3.8 MAPSE (mitral annular plane systolic excursion)

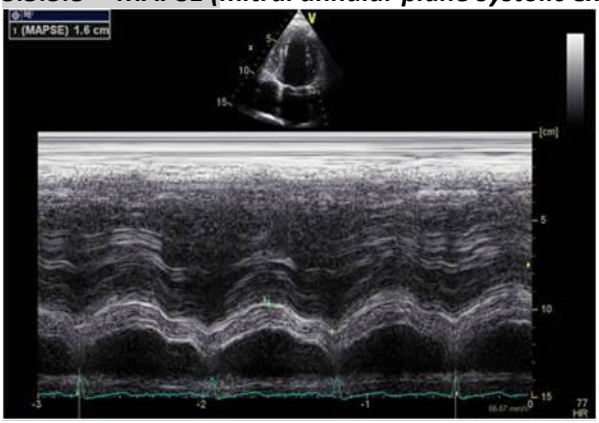

Abbildung 25: **MAPSE**

A: M-Mode

S: Distanz zwischen enddiastolischer und endsystolischer Bewegung des lateralen und septalen Mitralanulus.

Q: 1. Der M-Mode Strahl soll im lateralen und septalen Mitralklappenanulus platziert werden

2. Der laterale bzw. septale Mitralklappenring soll während der gesamten systolischen Bewegung in der Ebene des M-Mode dargestellt sein. Die Bewegungsrichtung des lateralen bzw. septalen Klappenringes muss parallel zur M-Mode-Untersuchungslinie liegen; dafür muss ggf. die Anlotung optimiert werden.

R: Messungen (siehe

Tabelle 22 **-** MAPSE **Messungen**)

Tabelle 22 - MAPSE Messungen

Gemessener Parameter (Einheit)	**Messzeit-punkt**	**Platzierung der Messpunkte**
MAPSE lat (mm)	ES bis ED	Endokardiale Grenzlinie (ES), Endokardiale Grenzlinie (ED)
MAPSE sep (mm)	ES bis ED	Endokardiale Grenzlinie (ES), Endokardiale Grenzlinie (ED)

3.5.3.9 Farb-Doppler TK - TK-Jet

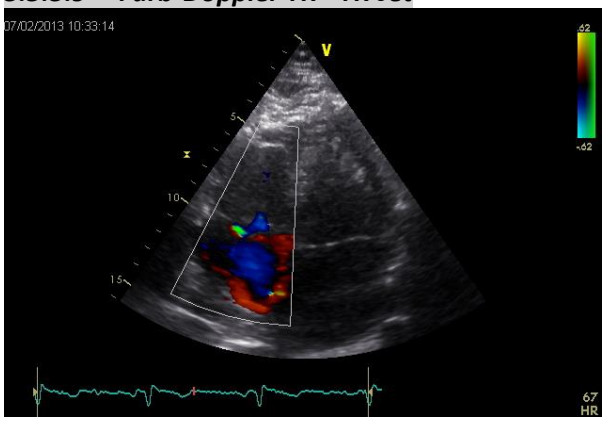

Abbildung 26: **Farb-Doppler TK**

A: 2D mit Farbdoppler (Sequenz)

S: Trikuspidalklappenreflux/-insuffizienzjet

Q: 1. Die Eindringtiefe soll minimiert werden, um den RA so groß wie möglich darzustellen

2. Der RA soll komplett abgebildet sein

3. Farbdopplergeschwindigkeitsbereich sollte mit 40-60 cm/s beginnen

4. Die Verstärkung (gain) soll nur knapp über dem Hintergrund liegen

R: Visuelle Beurteilung: leicht-, mittel-, hochgradige Insuffizienz

3.5.3.10 PW-Doppler/ CW-Doppler - TK (TK-Einstrom)

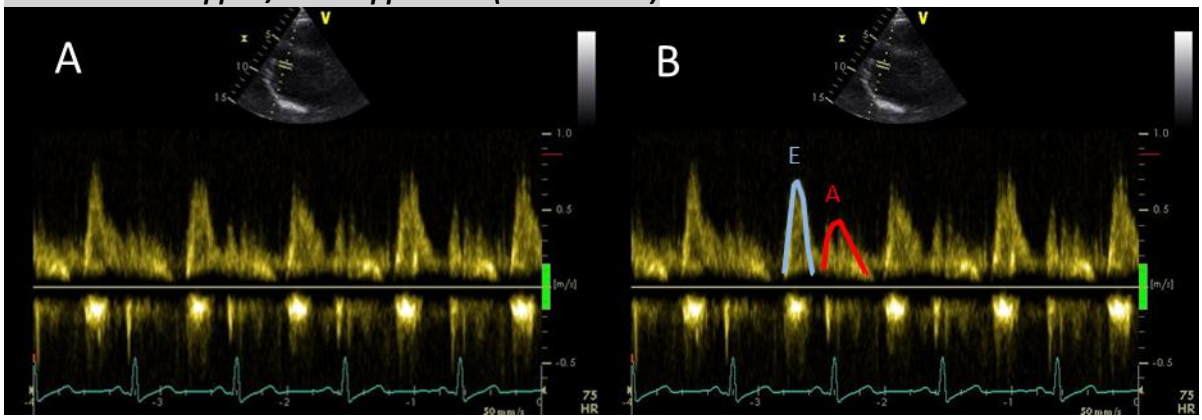

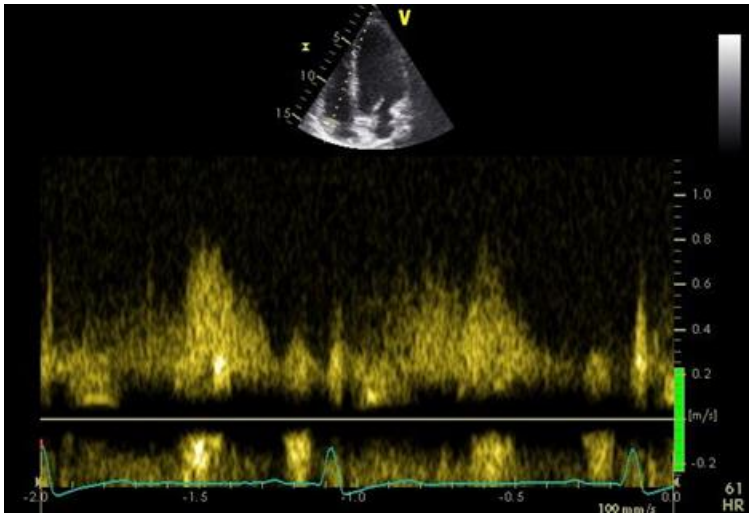

Abbildung 27: **pw-Doppler TK (A) und Messung pw-Doppler TK (B), cw Doppler TK (C) zur Detektion hoher Geschwindigkeiten (Ausschluss Trikuspidalstenose)**

A: PW-Doppler TK/ Cw Doppler TK

S: E, A (E- Welle und A- Welle mit max. Geschwindigkeit)

Q: 1. Das Sample Volumen soll an der Spitze der Trikuspidalklappe im RV platziert werden

2. Der Meßbereich und die Nulllinie sollen angepasst werden um das Doppler-Signal groß genug darzustellen

R: siehe

Tabelle 23 - Messwerte PW-Doppler - TK (TK-Einstrom) und Tabelle 24 - Errechnete Messwerte PW-Doppler - TK (TK-Einstrom)

Tabelle 23 - Messwerte PW-Doppler - TK (TK-Einstrom)

Gemessener Parameter (Einheit)	Messzeitpunkt	Platzierung der Messpunkte
TV Vmax (m/s)	Diastole	Umfahren der kompletten Hüllkurve des Dopplersignales der Trikuspidalklappe

Tabelle 24 - Errechnete Messwerte PW-Doppler - TK (TK-Einstrom)

Berechnete Parameter (Einheit)	Berechnung basierend auf Messwert	Ergebnis
TV PGmean (mmHg)	TV V_{max}	3 / 5 berechnete Werte/ 1 Durchschnittswert

Tabelle 25 – Errechnete Messwerte CW-Doppler – TK (TK-Einstrom)

Berechnete Parameter (Einheit)	Berechnung basierend auf Messwert	Ergebnis
TV PGmean (mmHg)	TV V_{max}	3 / 5 berechnete Werte/ 1 Durchschnittswert

3.5.3.11 cw-Doppler- TK (TK-Jet, TK-PAPsys)

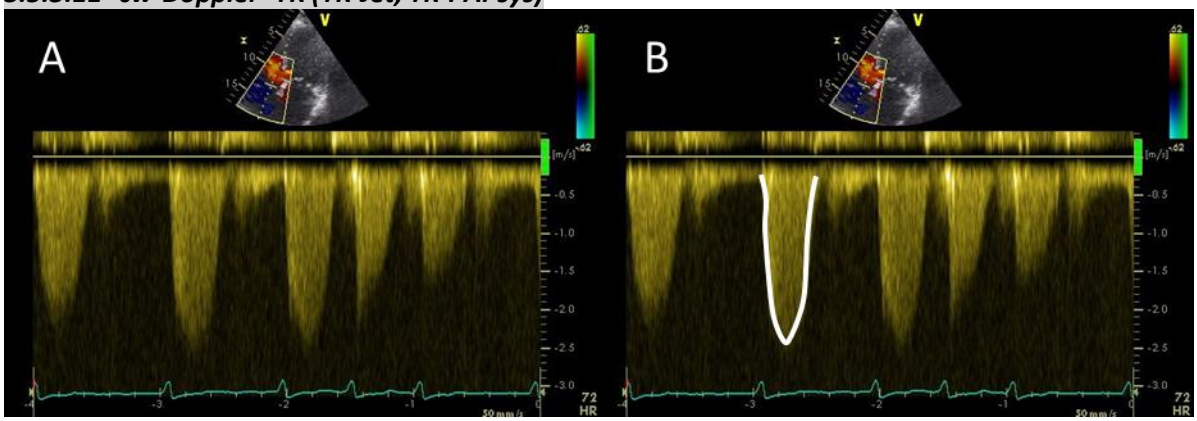

Abbildung 28: **cw-Doppler TK (A) und Messung cw-Doppler TK (B)**

A: cw-Doppler

S: Hüllkurve des systolischen Insuffizienzjets

Q: 1. Das Sample Volumen soll an der Vena contracta platziert werden, möglichst parallel zum Trikuspidalreflux

2. Geschwindigkeitsbereich soll angepasst werden um das Doppler-Signal groß genug darzustellen.

3. Der Wandfilter soll auf +/- 0,05 – 0,1 m/s eingestellt werden

R: **siehe** Tabelle 26 - Messwerte CW-Doppler- TK (TK-Jet, TK-PAPsys) **und**

Tabelle 27 - Berechnete Messwerte CW-Doppler- TK (TK-Jet, **TK-PAPsys)**

Tabelle 26 - Messwerte CW-Doppler- TK (TK-Jet, TK-PAPsys)

Gemessener Parameter (Einheit)	**Messzeitpunkt**	**Platzierung der Messpunkte**
TR VTI	systolisch	Hüllkurve des Refluxsignals/Insuffizienzsignals

Tabelle 27 - Berechnete Messwerte CW-Doppler- TK (TK-Jet, TK-PAPsys)

Berechnete Parameter (Einheit)	Berechnung basierend auf Messwert:	Anzahl der berechneten Werte (SR/VHF)	Ergebnis
TR Pgmax	TR VTI	3/5	3 / 5 berechnete Werte/ 1 Durchschnittswert

3.5.3.12 TAPSE (tricuspid annular plane systolic excursion)

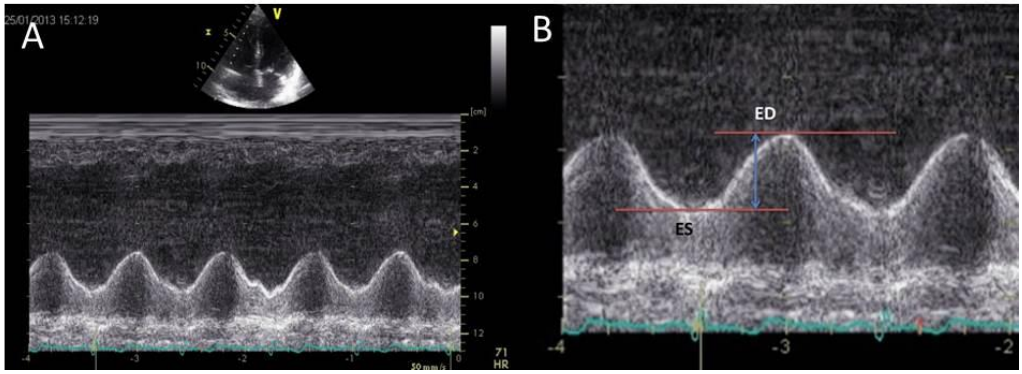

Abbildung 29: **TAPSE (A) und Messung TAPSE (B)**

A: M-Mode

S: Distanz zwischen enddiastolischer und endsystolischer Bewegung des lateralen Trikuspidalklappenansatzes

Q: Der M-Mode Strahl soll im lateralen Trikuspidaklappenring platziert werden. Die Bewegungsrichtung des lateralen Klappenringes muss parallel zur M-Mode-Untersuchungslinie liegen; dafür muss ggf. die Anlotung optimiert werden.

R: Messungen (siehe **Tabelle 28 - M-Mode lateraler Trikuspidalklappenansatz**)

Tabelle 28 - M-Mode lateraler Trikuspidalklappenansatz

Gemessener Parameter (Einheit)	Messzeitpunkt	Platzierung der Messpunkte
TAPSE (mm)	ES bis ED	Endokardiale Grenzlinie (ES) Endokardiale Grenzlinie (ED)

3.5.3.13 Gewebedoppler MK lateral

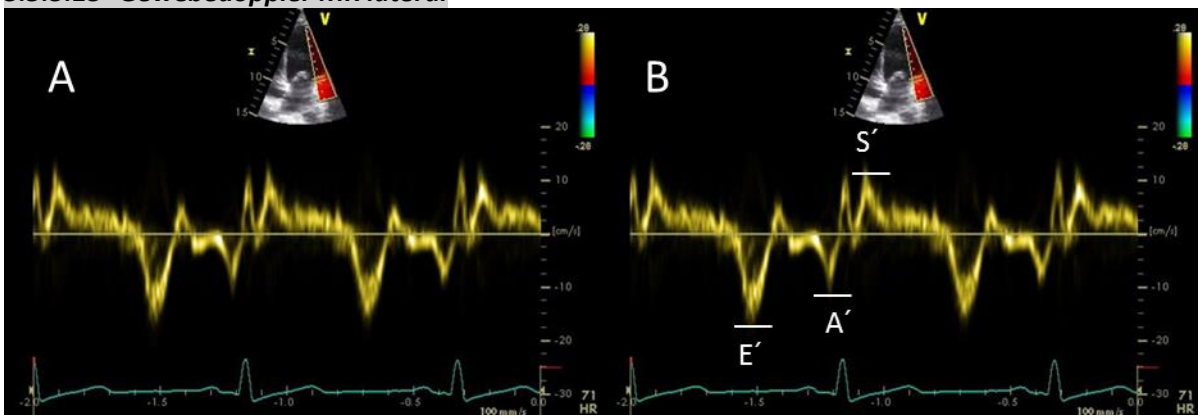

Abbildung 30: **Gewebedoppler MK lateral (A) und Messung Gewebedoppler MK lateral (B)**

A: Gewebedoppler

S: Gewebedopplersignal am lateralen Mitralklappenanulus (E'lat-Welle, A'lat-Welle)

Q: 1. Optimierung des Grauskalen-Bildes um Reverberationsartefakte zu vermeiden, die Artefakte produzieren können, Einengung des B-Bildsektors und ggf. Reduktion der Eindringtiefe um die Bildrate zu maximieren.

2. Das Meßvolumen des PW-TDI soll am lateralen Mitralring platziert werden und soll 5 mm betragen

3. Der TDI-Fokus soll auf den interessierenden Bereich eingeengt werden, es sollte eine Bildrate (im Farbmodus) von > 100/s (besser >130/s) angestrebt werden [11, 12]

4. Filter soll auf 100 Hz eingestellt werden

5. Es sollen mindestens 3-5 Zyklen mit adäquatem Dopplersignal aufgezeichnet werden (während ruhiger Atmung oder Atem anhalten)

6. Anpassung der Nulllinie und der Velocity range soll so erfolgen, dass der Spektralbereich ca. ¾ des Bildschirms füllt. Die Bewegungsrichtung des Klappenringes muss parallel zur Anlotungslinie liegen.

R: siehe Tabelle 29 - Gewebedoppler MK-lateral und Tabelle 30 - Berechnete Messwerte vom Gewebedoppler MK lateral

Tabelle 29 - Gewebedoppler MK-lateral

Gemessene Parameter	Messzeitpunkte	Platzierung der Messpunkte
E'lat (cm/s)	Frühdiastolisch	V_{max} der E'-Welle
A'lat (cm/s)	Spätdiastolisch	V_{max} der A'-Welle
S'lat (cm/s)	systolisch	V_{max} der S'-Welle

Tabelle 30 - Berechnete Messwerte vom Gewebedoppler MK lateral

Berechnete Parameter	Berechnung basierend auf Messwert	Ergebnis
E/E‘	MV E $V_{max, E'lat}$	3 / 5 berechnete Werte/ 1 Durchschnittswert

3.5.3.14 Gewebedoppler MK medial

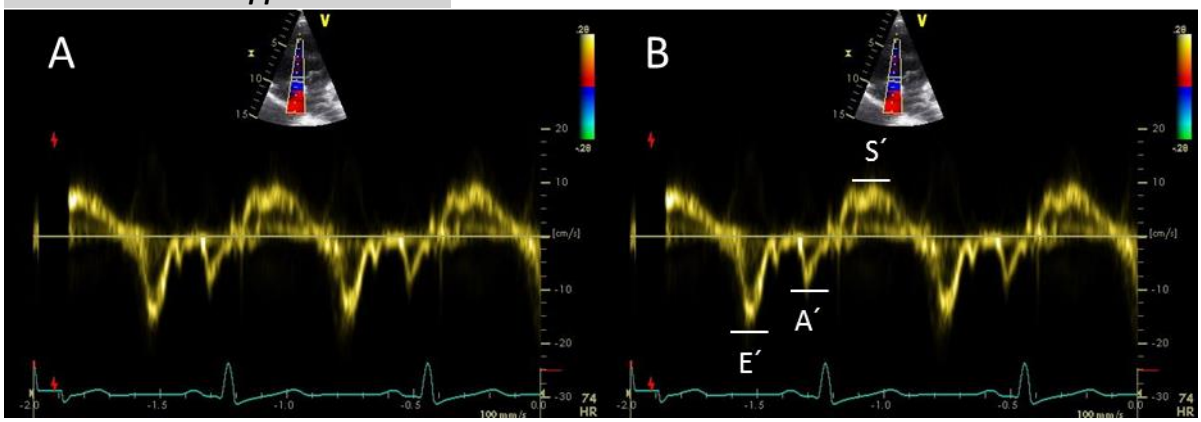

Abbildung 31: **Gewebedoppler MK medial (A) und Messung Gewebedoppler MK medial (B)**

A: Gewebedoppler

S: Gewebedopplersignal am medialen Mitralklappenanulus (E’medial-Welle, A’medial-Welle,)

Q: 1. Optimierung des Grauskalen-Bildes um Reverberationsartefakte zu vermeiden, die Artefakte produzieren, Einengung des B-Bildsektors und ggf. Reduktion der Eindringtiefe um die Bildrate zu maximieren.

2. Das Meßvolumen des PW-TDI soll am medialen Mitralring platziert werden und soll 5 mm betragen

3. Der TDI-Fokus soll auf den interessierenden Bereich eingeengt werden, es sollte eine Bildrate (im Farbmodus) von 100/s angestrebt werden

4. Filter soll auf 100 Hz eingestellt werden

5. Es sollen mindestens 10-20 Zyklen mit adäquatem Dopplersignal aufgezeichnet werden (während ruhiger Atmung oder Atem anhalten)

6. Anpassung der Nulllinie und der Velocityrange soll so erfolgen, dass der Spektralbereich ca. ¾ des Bildschirms füllt.

R: **siehe** Tabelle 31 - Messwerte MK Gewebedoppler medial

Tabelle 31 - Messwerte MK Gewebedoppler medial

Gemessene Parameter	Messzeitpunkt	Platzierung der Messpunkte
E'med (cm/s)	Frühdiastolisch	V_{max} der E'-Welle
A'med (cm/s)	Spätdiastolisch	V_{max} der A'-Welle
S'med (cm/s)	systolisch	V_{max} der S'-Welle

3.5.3.15 PW-Doppler Pulmonalvenen

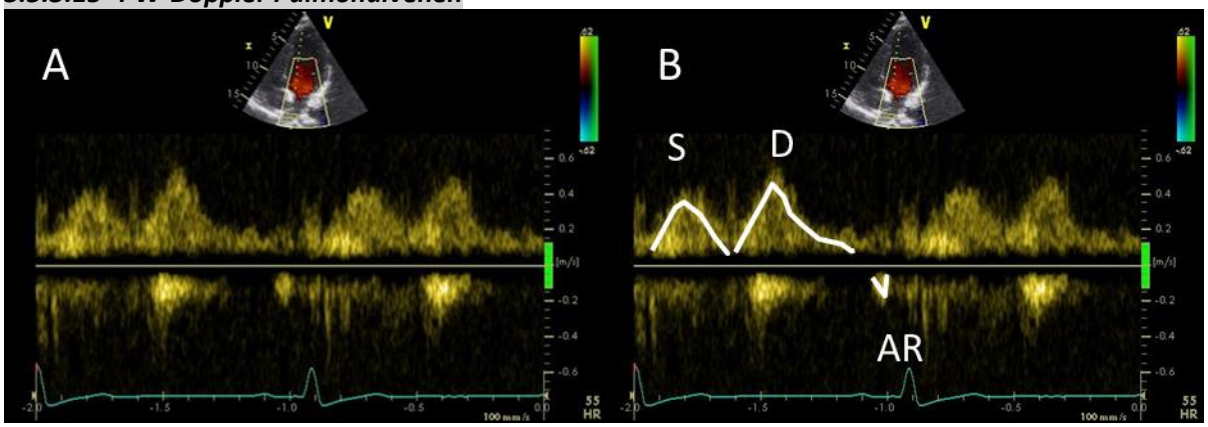

Abbildung 32: PW Doppler Pulmonalvenen (A) und Messung PW-Doppler Pulmonalvenen (B)

A: pw-Doppler

S: 1. Linker Vorhof

2. Einstrom der am dichtesten neben dem interatrialen Septum gelegenen Pulmonalvene

Q: 1. Platzierung der Messsonde im 4-Kammerblick an der Pulmonalveneneinmündung, in der Regel an der oberen rechten Pulmonalvene (septal gelegen im apikalen Vierkammerblick)

2. Der Wandfilter soll auf ± 0,05 – 0,1 m/s eingestellt werden

R: Messungen (siehe Tabelle 32 – Messwerte PW Doppler Pulmonalvenen)

Tabelle 32 – Messwerte PW Doppler Pulmonalvenen

Gemessene Parameter (Einheit)	Messzeitpunkt	Platzierung der Messpunkte
PVs Vel (m/s)	Systolisch	Max. Flußgeschwindigkeit des antegraden systolischen Flusses
PVd Vel (m/s)	Diastolisch	Max. Flußgeschwindigkeit des antegraden diastolischen Flusses
PVa dur (ms)	ED	Beginn des retrograden diastolischen Flusses bis Ende
PVa Vel (m/s)	Diastolisch	Max. Flußgeschwindigkeit des retrograden diastolischen Flusses

3.5.4 Apikaler Fünfkammerblick

Die Erläuterungen zu A, S, Q und R sowie ggf. aufgeführte Tabellen beziehen sich jeweils auf die Abbildung, unter der sie stehen.

3.5.4.1 2D-Modus

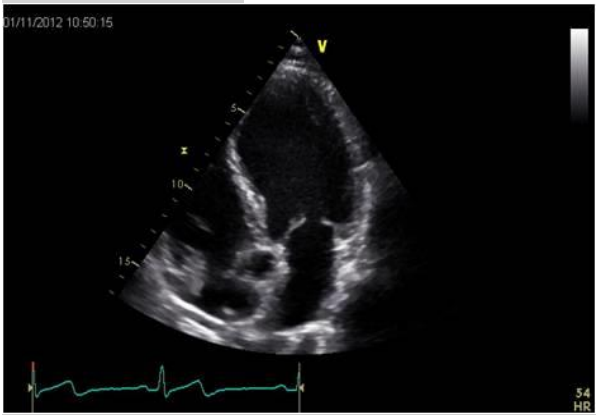

Abbildung 33: **Apikaler Fünfkammerblick**

A: 2D – Modus (Sequenz)

S: 1. Linker und rechter Ventrikel

2. Bulbus aortae/Aortenklappe

3. Linker und rechter Vorhof

Q: 1. Bulbus aortae und beide AV-Klappen sollen auf einer Höhe liegen

2. Linker Ventrikel soll in optimaler Länge und aufgespannt dargestellt werden

3. Septum soll senkrecht zur Bildunterkante dargestellt werden

R: Visuelle Beurteilung der Kinetik sowie der Klappenstruktur der Aortenklappe

3.5.4.2 pw-Doppler des LVOT im Fünfkammerblick

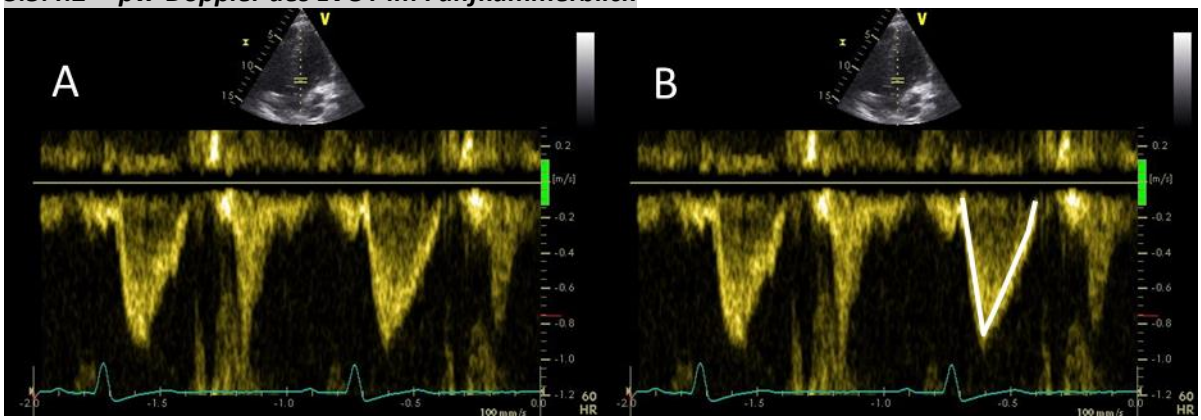

Abbildung 34: **pw-Doppler LVOT (A) und Messung pw-Doppler LVOT (B)**

A: pw-Doppler

S: Durchmustern des linksventrikulären Cavum durch das langsame Vorschieben des Meßvolumens von apikal in Richtung Aortenklappe bis maximal 5 mm oberhalb der Klappenebene

Q: 1. Achsengerechte Anlotung (Winkel < 25 Grad)

2. Die Länge des sample volume soll bei Beginn 3 mm betragen, ggf. soll die Anpassung der Nyquist-Grenze des PW-Dopplers durch Verschieben der Nulllinie bis zur vollständigen Darstellung der Mantelkurve erfolgen

3. Bei Überschreiten der gemessenen Geschwindigkeit > 1,5 m/s bzw. Auftreten von Aliasing (Darstellung eines invertierten PW-Kurvensignals) Wiederholung der Durchmusterung mit CW-Doppler.

R: Messungen(siehe Tabelle 33 - PW Doppler Messwerte des LVOT und Tabelle 34 - Berechnete Messwerte aus dem PW Doppler LVOT)

Tabelle 33 - PW Doppler Messwerte des LVOT

Gemessener Parameter (Einheit)	Messzeitpunkt	Platzierung der Messpunkte
LVOT Vmax (m/s)	Endsystolisch	Punkt der maximalen Geschwindigkeit auf pw-Hüllkurve im LVOT

LVOT VTI (cm)	Endsystolisch	Umfahren der pw-Hüllkurve

Tabelle 34 - Berechnete Messwerte aus dem PW Doppler LVOT

Berechneter Parameter	Berechnung basierend auf Messwert
LVOT Pgmax (mmHg)	VTI
LVOT dPmean (mmHg)	VTI

3.5.4.3 Farbdoppler im LVOT

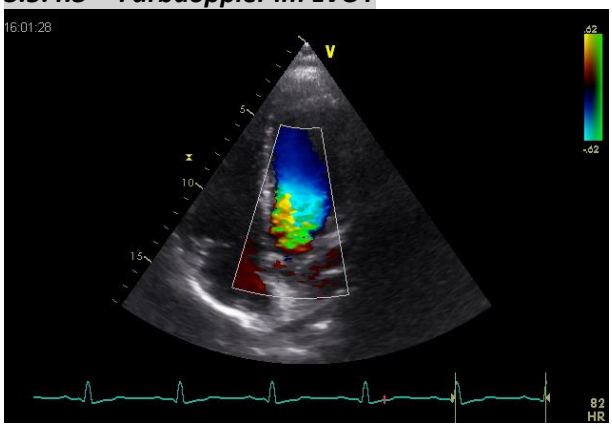

Abbildung 35: **Farbdoppler LVOT**

A: Farbdoppler (Sequenz)

S: Farbdoppler im Bereich des linksventrikulären Ausflusstraktes

Q: 1. Farbdopplerfenster möglichst schmal, länglich

2. Achsengerechte Anlotung (Winkel < 25 Grad)

3. Farbdopplergeschwindigkeitsbereich soll 40-60cm/s betragen

R: Visuelle Beurteilung diastolische (z.B.Mitralstenose) oder systolische (z.B. HOCM) turbulente Flußbeschleunigung

3.5.4.4 Farb- Doppleruntersuchung Aortenklappe

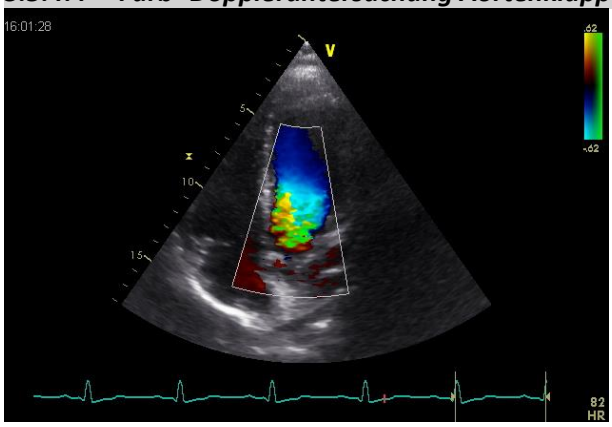

Abbildung 36: **Farbdoppler der Aortenklappe**

A: 1. Farb-Doppler

S: 1. Linker und rechter Ventrikel

2. Bulbus aortae/Aortenklappe

3. Linker und rechter Vorhof

Q: 1. Darstellung der Aortenwurzel, die Separierung der Segel soll visuell erkennbar sein

2. Das Farbdopplerfenster soll möglichst schmal ausgerichtet werden, der Jet der Aortenklappeninsuffizienz soll vollständig erfasst werden

3. Achsengerechte Anlotung (Winkel < 25 Grad),

4. Die Nyquist-Grenze bei der Farbdopplerdarstellung einer Aortenklappeninsuffizienz soll bei 60 cm/s liegen

5. Wenn möglich, ist der Wandfilter auf ± 0,05 – 0,1 m/s einzustellen.

6. Bei Nachweis einer Aortenstenose: Messung in 2. Ebene (z.B. Dreikammerblick)

R: Visuelle Beurteilung der Kinetik sowie der Klappenstruktur der Aortenklappe, Beurteilung des transaortalen Ausstromes, Hinweise für Flußbeschleunigung, bei Nachweis einer Aortenklappeninsuffizienz: Beurteilung der infundibulären Flußbreite sowie des Ausmaßes des diastolischen Regurgitationsjets

3.5.4.5 cw-Doppler-Untersuchung Aortenklappe

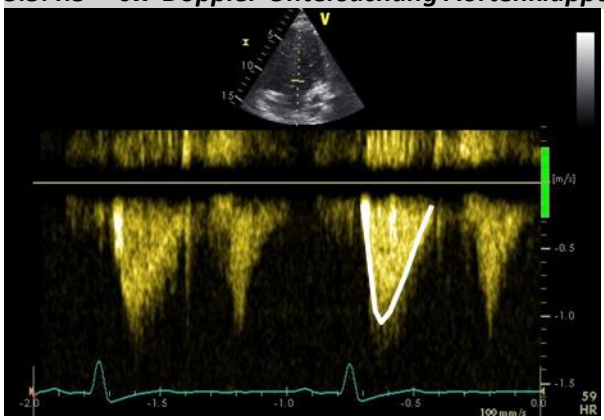

Abbildung 37: **cw-Doppler Aortenklappe**

A: cw-Doppler

S: 1. Linker und rechter Ventrikel

2. Bulbus aortae/Aortenklappe

3. Linker und rechter Vorhof

Q: 1. Darstellung der Aortenwurzel, die Separierung der Segel soll visuell erkennbar sein

2. Achsengerechte Anlotung (Winkel < 25 Grad)

3. Wenn möglich, ist der Wandfilter auf ± 0,05 – 0,1 m/s einzustellen.

4. Bei Nachweis einer Aortenstenose: Messung in 2. Ebene (z.B Dreikammerblick)

R: Messungen (siehe Tabelle 35 - Beurteilung Aortenklappe,

Tabelle 36 - **Messwerte Aortenklappe** und Tabelle 37 - Berechnete Messwerte Aortenklappe)

Tabelle 35 - Beurteilung Aortenklappe

Beurteilter Parameter (Einheit)	**Visuelle Beurteilung der Klappe**
Aortenklappe	nativ, operiert (Zustand nach biologischem Klappenersatz (ja/nein), Zustand nach mechanischem Klappenersatz (ja/nein), Zustand nach interventionellem Klappenersatz (ja/nein)), unbekannt, nicht erhoben

Tabelle 36 - Messwerte Aortenklappe

Gemessene Parameter (Einheit)	Platzierung der Messpunkte
AV Vmax (m/s)	Punkt der maximalen Geschwindigkeit auf CW-Hüllkurve über Aortenklappe
AV VTI (cm)	Umfahren der CW-Hüllkurve
AR DT (m/s²)	Verbindung zwischen Geschwindigkeitsmaximum und –minimum des Insuffizienzjets
AR PHT (ms)	Verbindung zwischen Geschwindigkeitsmaximum und –minimum des Insuffizienzjets

Tabelle 37 - Berechnete Messwerte Aortenklappe

Berechnete Parameter	Berechnung basierend auf Messwert	Ergebnis
AV Pgmean (mmHg)	AV VTI	3 / 5 berechnete Werte/ 1 Durchschnittswert
AV Pgmax (mmHg)	AV VTI	3 / 5 berechnete Werte/ 1 Durchschnittswert

3.5.4.6 IVRT-Messung

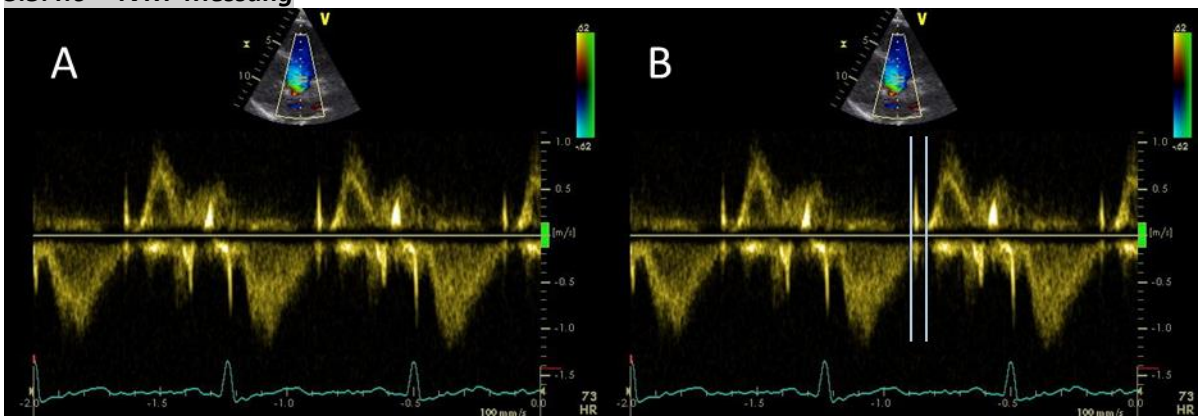

Abbildung 38: **PW-Doppler LVOT/MK (IVRT-Bestimmung) (A) und Messung IVRT (B)**

A: PW-Doppler

S: PW-Doppler wird zwischen dem linksventrikulärem Ausflusstrakt und der Basis des vorderen Mitralklappensegels platziert

Q: 1. Der Aortenklappenschluss und das Mitralklappenöffnungsartefakt (Mitralklappenöffnungsklick) (10-20 ms vor dem Beginn des Mitralklappeneinstroms) sollen abgrenzbar sein.

2. Wenn möglich, ist der Wandfilter auf ± 0,05 – 0,1 m/s einzustellen.

3. Hüllkurve von Aortenklappe und Mitralklappe sollen klar konturiert sein

R: Messsungen (siehe**Tabelle 38 - IVRT Doppler Messung**)

Tabelle 38 - IVRT Doppler Messung

Gemessener Parameter (Einheit)	**Messzeitpunkt**	**Platzierung der Messpunkte**
IVRT (ms)	systolisch/frühdiastolisch	1.Messpunkt: Mitte des Aortenschluss-Klicks 2. Messpunkt: Beginn des Mitralklappeneinstroms

3.5.5 Apikaler Zweikammerblick und Dreikammerblick

Die Erläuterungen zu A, S, Q und R sowie ggf. aufgeführte Tabellen beziehen sich jeweils auf die Abbildung, unter der sie stehen.

3.5.5.1 Apikaler Zweikammerblick

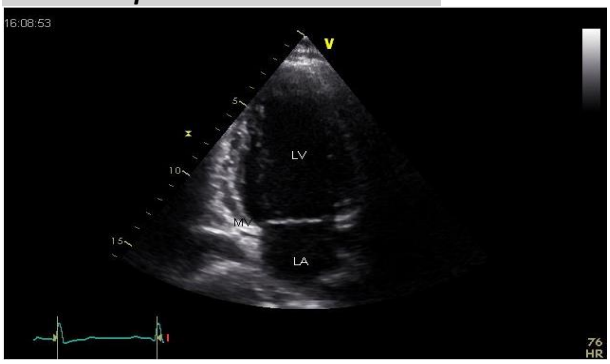

Abbildung 39: **Zweikammerblick**

A: 2D (Sequenz)

S: Vollständige Abbildung des anterioren und inferioren Abschnittes des LV und des linken Vorhofes sowie der Mitralklappe, Segment P1, A2 und P3 (optional Koronarsinus/linkes Vorhofohr), Messungen Mitralklappe wie unter Vierkammerblick beschrieben

Q: 1. Der linke Ventrikel soll in optimaler Länge und komplett aufgespannt dargestellt werden

2. Das Septum soll senkrecht zur Bildunterkante stehen

R: Visuelle Bewertung der Kinetik der anterioren und inferioren Wandabschnitte, die

Messungen im Bereich der Mitralklappe sind analog zur Messung im Vierkammerblick

Die LA Volumetrie (endsystolisch) soll biplan dokumentiert werden (aus den Vier- und Zweikammerblick-Anlotungen)

3.5.5.2 Dreikammerblick

Die Erläuterungen zu A, S, Q und R sowie ggf. aufgeführte Tabellen beziehen sich jeweils auf die Abbildung, unter der sie stehen.

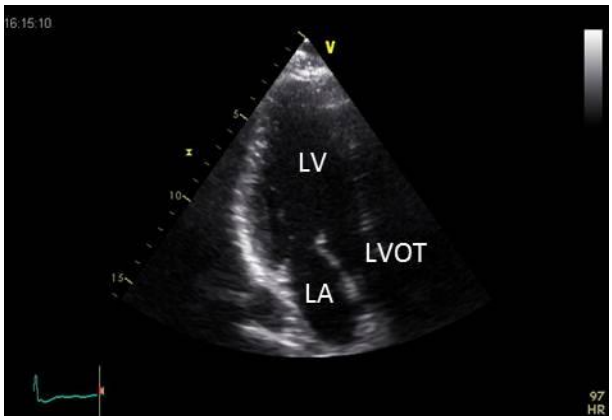

Abbildung 40: **Dreikammerblick**

A: 2D (Sequenz)

S: Linker Vorhof und linker Ventrikel (septale und inferolaterale Segmente), Aortenklappe (rechtskoronares und nichtkoronares Segel) sowie A2 und P2-Segmente der Mitralklappe, Messungen Aortenklappe/Mitralklappe im Dreikammerblick nur ergänzend, Durchführung wie bereits beschrieben

Q: 1. Der linke Ventrikel soll in optimaler Länge und komplett aufgespannt dargestellt werden

2. Das Septum soll senkrecht zur Bildunterkante stehen

R: Visuelle Bewertung der anteroseptalen und inferolateralen Wandabschnitte, die Messungen der Aortenklappe sind analog zu den Messungen im apikalen Fünfkammerblick.

3.5.6 Subxiphoidaler Blick mit VCI

Die Erläuterungen zu A, S, Q und R sowie ggf. aufgeführte Tabellen beziehen sich jeweils auf die Abbildung, unter der sie stehen.

Abbildung 41: **Vierkammerblick subxiphoidal (A) und VCI Messung (B)**

S: Linker/rechter Vorhof mit Darstellung der einmündenden VCI, linker/rechter Ventrikel

Q: Darstellung und Messung der VCI in Inspiration/Exspiration ca. 1,5 cm vor dem rechten Vorhof [9]

R: 1. Darstellung /Quantifizierung sofern Perikarderguss vorhanden

2. Messung Durchmesser VCI (siehe **Tabelle 39 - VCI Messwerte**)

Tabelle 39 - VCI Messwerte

Gemessene Parameter (Einheit)	Messzeitpunkt	Platzierung der Messpunkte
Diam VCI (mm)	enddiast.	Abstand: ca. 1,5 cm vor dem rechten Vorhof Äußere Grenze der superioren Wand der VCI, 2. Innere Grenze der inferioren Wand der VCI
Diam VCI insp	enddiast.	Abstand: ca. 1,5 cm vor dem rechten Vorhof Äußere Grenze der superioren Wand der VCI, 2. Innere Grenze der inferioren Wand der VCI
Perikard-Separation / -Erguss	enddiast.	visuell

3.5.6.1.1 Perikarderguss

Ein Perikarderguss liegt vor, wenn sich enddiastolisch ein echofreie Perikardseparation (>1 mm [7]) nachweisen lässt. Für weitere Details: siehe 0 und 3.5.3.2.2.

3.5.6.2 Subxiphoidaler Blick mit Farbdoppler und/ oder Spektraldoppler V. hepatica (v.a. zur Graduierung der Trikuspidalinsuffizienz)

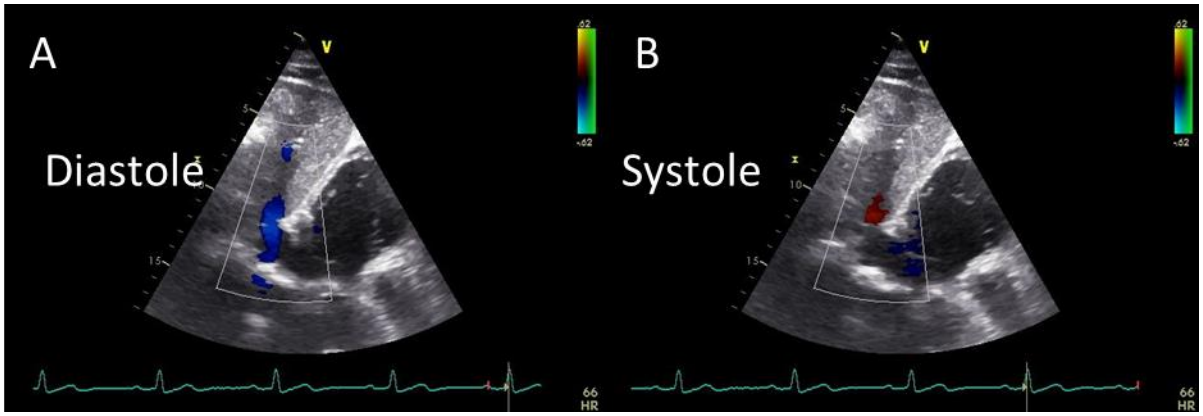

Abbildung 42: Subcostales Echo bei einer Person mit Trikuspidalinsuffizienz, Farbdoppler der V. hepatica in Diastole und Systole zeigt die systolische Flussumkehr (rot), alternativ bei Positionierung des pw-Dopplers in der V. hepatica ebenfalls Nachweis des retrograden systolischen Flusses

3.5.7 Quantifizierung von Herzklappenfehlern

Die aufgeführten Kriterien zur Quantifizierung von Vitien beruhen immer auf verschiedenen Parametern. Die Einschätzung, ob und mit welchem Schweregrad ein Vitium vorliegt, obliegt dem Untersucher unter Berücksichtigung der verschiedenen Parameter. Sie sollen auf „native Herzklappen“ angewandt werden, d.h. nicht bei Vorliegen eines Klappenersatzes (biologisch oder mechanisch).

3.5.7.1 Mitralklappeninsuffizienz

	Schweregrad		
Kriterien	**1 (leichtgradig)**	**2 (mittelgradig)**	**3 (hochgradig)**
Qualitativ			
Mitralklappenmorphologie	Normal/verändert	Normal/verändert	Flail leaflet/rupturierte Papillarmuskeln
Farbdoppler des Insuffizienzjets	Klein, zentral	intermediär	Sehr grosser zentraler Jet oder exzentrischer Jet, der die posteriore Wand des LA erreicht
Flusskonvergenzzone (Nyquist 50-60 cm/s)	Keine oder klein	intermediär	groß
CW Signal des Insuffizienzjets	Schwaches Signal/ parabelförmig	Intensives Signal/ parabelförmig	Intensives Signal/ dreieckig
Semiquantitativ			
Vena contracta Breite (mm)	<3	intermediär	≥7 (>8 für Mittel einer biplanen Messung)
Pulmonalvenenfluss[1]	Überwiegend systolisch	Systolische Abflachung	Systolische Flussumkehr
Mitraleinstrom	A-Welle dominant[2]	variabel	E-Welle dominant (>1,5 cm/s)[3]
TVI mit/ TVI Ao	<1	intermediär	>1,4

Quantitativ			
EROA (mm^2)	<20	20-29; 30-39[4]	≥40
R Vol (mL)	<30	30-44; 45-59[4]	≥60
+ LV und LA Größe und systolischer Pulmonaldruck[5]			
Abkürzungen: CW, contious wave; LA, linker Vorhof, EROA, effektive regurgitant orifice area; LV linker Ventrikel; MR, mitral regurgitation; R Vol, Regurgitationsvoumen; VC, Vena contracta			
[1]Eingeschränkte Beurteilung bei anderen Gründen für systolische Flussabflachung (Vorhofflimmern, erhöhter Vorhofdruck) [2]In der Regel bei Lebensalter ab 50 Jahren [3] In Abwesenheit anderer Gründe für erhöhten LA-Druck und Mitralstenose [4] Die Schweregradeinteilung bei organischer Mitralklappeninsuffizienz erfolgt in gering, mittelgradig und schwer und es erfolgt eine Subklassifikation in `gering bis mittelgradig`(EROA 20-29 mm^2 oder RVol 30-44 mL) und `mittelgradig bis schwer`(EROA 30-39 mm^2 oder RVol 45-59 mL) [5] Falls nicht durch andere Gründe verändert, sind die LA und LV Größe und der systolische Pulmonaldruck bei Personen mit geringer Mitralinsuffizienz normal. Bei akuter schwerer Mitralinsuffizienz, sind die Pulmonaldrücke meist erhöht während die LV Größe meist noch normal ist. Bei chronischer schwerer Mitralinsuffizienz ist der LV klassisch dilatiert. Akzeptierte Grenzwerte für nicht signifikante linksseitige Vergößerung: LA Volumen <36 mL/cm^2, LV enddiastolischer Durchmesser <56 mm, LV enddiastolisches Volumen <82 mL/m^2, LV end-systolischer Durchmesser <40 mm, LV end-systolisches Volumen < 30 mL/m^2, LA Durchmesser <39 mm, LA Volumen <29 mL/m^2.			

Abbildung 43: Empfehlungen der European Association of Echocardiography [13]

3.5.7.2 Mitralklappenstenose

	Schweregrad		
Kriterien	**1 (leichtgradig)**	**2 (mittelgradig)**	**3 (hochgradig)**
Spezifische Befunde			
Klappenöffnungsfläche (cm^2)	>1,5	1,0-1,5	<1,0
Supportive Befunde			
Mittlerer Gradient (mmHg)[1]	<5	5-10	>10
Pulmonalarteriendruck (mmHg)	<30	30-50	>50
1 Bei einer Herzfrequenz zwischen 60 und 80/min und im Sinusrhythmus			

Abbildung 44: Empfehlungen der European Association of Echocardiography und der American Society of Echocardiography [9]

3.5.7.3 Aortenklappeninsuffizienz

	Schweregrad		
Kriterien	**1 (leichtgradig)**	**2 (mittelgradig)**	**3 (hochgradig)**
Qualitativ			
Aortenklappen-morphologie	Normal/ verändert	Normal/ verändert	Verändert/ flail/ mangelnde Koaptation
Farbdoppler AR Jet (bei Nyquist 50-60 cm/s)	Klein, zentral	intermediär	großer zentraler Jet, variabel bei exzentrischen Jets
CW Signal des AR Jets	Schwach/ inkomplett	Intensives Signal	Intensives Signal
Diastolische Flussumkehr in der deszendierenden Aorta	Kurze, protodiastolische Flussumkehr	Intermediär	Holodiastolische Flussumkehr (enddiastolische Geschwindigkeit >20 cm/s)

Semiquantitativ			
Vena contracta Weite (mm)	<3	intermediär	>6
Pressure half-time (ms)[1]	>500	intermediär	<200
Quantitativ			
EROA (mm^2)	<10	10-19; 20-29[2]	≥30
R Vol (mL)	<30	30-44; 45-59[2]	≥60
+ LV-Größe[3]			
Abkürzungen: AR Aorteninsuffizienz, CW, contious wave; LA, linker Vorhof; EROA, effective regurgitant orifice area; IVC, inferiore Vena cava; LV, linker Ventrikel; R Vol, Regurgitationsvolumen; VC, Vena contracta			
[1] PHT ist verkürzt bei erhöhtem LV diastolischem Druck, Vasodilatator-Therapie und bei Personen mit einer dilatierten elastischen Aorta oder verlängert bei chronischer Aorteninsuffizienz 2 Die Schweregradeinteilung bei Aorteninsuffizienz erfolgt in gering, mittelgradig und schwer und es erfolgt eine Subklassifikation in `gering bis mittelgradig` (EROA 10-19 mm^2 oder RVol 30-44 mL) und `mittelgradig bis schwer`(EROA 20-29 mm^2 oder RVol 45-59 mL) [3] Falls nicht durch andere Gründe verändert ist die LV-Größe bei Personen mit geringer AR in der Regel normal. Bei akuter schwerer AR ist die LV Größe oft normal. Bei chronischer schwerer AR ist der LV klassisch dilatiert. Akzeptierte Grenzwerte für nicht signifikante LV-Vergrößerung sind: LV enddiastolischer Durchmesser <56 mm, LV enddiastolisches Volumen <82mL/m^2, LV endsystolischer Durchmesser <40 mm, LV endsystolisches Volumen <30 mL/m^2			

Abbildung 45: nach Empfehlungen der European Association of Echocardiography [8]

3.5.7.4 Aortenklappenstenose

	Schweregrad			
Kriterien	**Aortensklerose**	**1 (leichtgradig)**	**2 (mittelgradig)**	**3 (hochgradig)**
Aortenklappen Jet Geschwindigkeit (Vmax)(m/s)	≤2,5 m/s	2,6-2,9	3,0-4,0	>4.0
Mittlerer Gradient (mmHg)	-	<20 (<30[1])	20-40[2] (30-50[1])	>40[2] (>50[1])
Klappenöffnungsfläche (cm^2)		>1,5	1,0-1,5	<1,0
Klappenöffnungsfläche pro Körperoberfläche (cm^2/m^2)		>0,85	0,60-0.85	<0,6
Velocity ratio[3]		>0.5	0,25-0,50	<0,25
1 ESC Guidelines. 2 AHA/ACC Guidelines. 3 Subvalvular (LVOT) velocity (m/s)/ maximum velocity über der Klappe (m/s)				

Abbildung 46: Empfehlungen der European Association of Echocardiography und der American Society of Echocardiography [9]

3.5.7.5 Pulmonalklappeninsuffizienz

	Schweregrad		
Kriterien	**1 (leichtgradig)**	**2 (mittelgradig)**	**3 (hochgradig)**
Qualitativ			
Pulmonalklappenmorphologie	Normal	Normal/ verändert	Verändert
Farbdoppler PR Jet Breite (bei Nyquist 50-60 cm/s)	Klein, meist <10 mm mit einem schmalen Ursprung	intermediär	groß mit einem breiten Ursprung; kann von kurzer Dauer sein
CW Signal des PR Jets[1]	Schwach/ langsame Dezeleration	Intensives Signal/variabel	Intensives Signal/ steile Dezeleration, frühes Ende des diastolischen Flusses
Pulmonaler vs. Aortaler Fluß durch PW Doppler	Normal oder leicht erhöht	intermediär	Deutlich erhöht
Semiquantitativ			
Vena contracta Weite (mm)	Nicht definiert	Nicht definiert	Nicht definiert
Quantitativ			
EROA (mm^2)	Nicht definiert	Nicht definiert	Nicht definiert
R Vol (mL)	Nicht definiert	Nicht definiert	Nicht definiert
+ RV-Größe[2]			
Abkürzungen: AR Aorteninsuffizienz, CW, contious wave; LA, linker Vorhof; EROA, effektive regurgitant orifice area; IVC, inferiore Vena cava; LV, linker Ventrikel; R Vol, Regurgitationsvoumen; VC, Vena contracta			
[1] Steile Dezeleration ist nicht spezifisch für schwere PR. [2] Falls nicht durch andere Gründe verändert, ist die RV Größe üblicherweise normal bei Personen mit leichter PR. In akuter schwerer PR ist die RV Größe oft normal. Akzeptierte Grenzwerte für nicht signifikante RV Vergrößerung (gemessen im apikalen 4-Kammer-Blick sind: Länge der RV-Mitte ≤33 mm, RV enddiastolische Fläche ≤28 cm^2, RV endsystolische Fläche ≤16 cm^2, RV fractional area change >32%, maximal.			

Abbildung 47: **Empfehlungen der European Association of Echocardiography [11]**

3.5.7.6 Trikuspidalklappeninsuffizienz

	Schweregrad		
Kriterien	1 (gering)	2 (mittelgradig)	3 (schwergradig)
Qualitativ			
Trikuspidalklappen-morphologie	Normal/ verändert	Normal/ verändert	Verändert/ flail/ mangelnde Koaptation
Farbdoppler TR Jet (bei Nyquist 50-60 cm/s)	Klein, zentral	intermediär	Sehr großer zentraler Jet oder exzentrischer auf die Wand treffender Jet
CW Signal des TR Jets	Schwach/ parabelförmig	Intensives Signal/ parabelförmig	Intensives Signal/ dreieckig mit frühem peak (peak <2m/s bei massiver TR)
Semiquantitativ			
Vena contracta Weite [1] (mm)	Nicht definiert	<7	≥7
PISA-Radius (mm)[2]	≤5	6-9	>9
Flussprofil der V. hepatica[3]	Überwiegend systolisch	Systolische Abflachung	Systolische Flussumkehr

Trikuspidal Einfluss	normal	normal	Überwiegend E-Welle (≥1cm/s)[4]
Quantitativ			
EROA (mm^2)	Nicht definiert	Nicht definiert	≥40
R Vol (mL)	Nicht definiert	Nicht definiert	≥45
+ RA/RV/IVC Größe[5]			
Abkürzungen: CW, contious wave; EROA, effektive regurgitant orifice area; IVC, inferiore Vena cava; RA, rechter Vorhof; RV, rechter Ventrikel; R Vol, Regurgitationsvoumen; TR, Triskuspidalinsuffizienz; VC, Vena contracta			
[1] Bei Nyquist Limit 50-60 cm/s [2] Baseline Nyquist limit shift 28 cm/s [3] Ausser es bestehen andere Gründe für systolische Abflachung (Vorhofflimmern, erhöhter Druck im rechten Vorhof) [4] In Abwesenheit anderer Gründe für erhöhten RA Druck [5] Falls nicht durch andere Gründe verändert, sind die RA, RV und IVC Größe meist normal bei Personen mit milder TR. Ein endsystolischer RV Exzentrizitätsindex >2 spricht für eine schwere TR. Bei akuter TR ist die RV Größe meist normal. In chronischer schwerer TR ist der RV klassischerweise dilatiert. Akzeptierte Grenzwerte für nicht-signifikante rechtsseitige Vergrößerung (gemessen in einem apikalen 4-Kammerblick): Länge in der Mitte des RV ≤33mm, RV Fläche enddiastolisch ≤28 cm^2, RV endsystolisch ≤16 cm^2, RV fractional area change >32%, maximales RA-Volumen ≤33 mL/m^2. Ein IVC Durchmesser von <1,5 cm wird als normal betrachtet.			

Abbildung 48: Empfehlungen der European Association of Echocardiography [12]

3.6 Nachbereitung und Erfassen der Daten

Die Ultraschallbilder werden auf dem Server zur offline-Analyse hinterlegt. Die Nachbereitung erfolgt abhängig von Vorgaben der jeweiligen Studie/ des Registers (siehe Studienprotokoll). Als Beispiel: 3.6.1 Nachgespräch, Befundrückmeldungen.

3.6.1 Nachgespräch, Befundrückmeldungen

Abhängig von Vorgaben der jeweiligen Studie/ des Registers (siehe Studienprotokoll). Als Beispiel: Bei einer verblindeten Analyse ist eine Rückmeldung an die teilnehmende Person nicht möglich. Im Falle von unerwarteten pathologischen Ergebnissen der Echokardiographie ist durch den:die untersuchende:n Studienarzt:ärztin zu entscheiden, ob die Verblindung aufgehoben wird, damit eine unmittelbare Auswertung und therapeutische Konsequenz möglich wird.

3.7 Verhalten bei Abweichung

Besonderheiten werden immer im Kommentar/Notizen vermerkt. Fragen, die im SOP nicht berücksichtigt werden, bitte notieren und an die SOP-Verantwortlichen (forschungsplattform@dzhk.de) weiterleiten.

4 LITERATUR UND REFERENZEN

1. Folland, E.D., A.F. Parisi, P.F. Moynihan, D.R. Jones, C.L. Feldman, and D.E. Tow, *Assessment of left ventricular ejection fraction and volumes by real-time, two-dimensional echocardiography. A comparison of cineangiographic and radionuclide techniques.* Circulation, 1979. **60**(4): p. 760-6.

2. Lang, R.M., M. Bierig, R.B. Devereux, F.A. Flachskampf, E. Foster, P.A. Pellikka, M.H. Picard, M.J. Roman, J. Seward, J. Shanewise, S. Solomon, K.T. Spencer, M. St John Sutton, W. Stewart, N. American Society of Echocardiography's, C. Standards, Q. Task Force on Chamber, C. American College of Cardiology Echocardiography, A. American Heart, and E.S.o.C. European Association of Echocardiography, *Recommendations for chamber quantification.* Eur J Echocardiogr, 2006. **7**(2): p. 79-108.

3. Quinones, M.A., P.S. Douglas, E. Foster, J. Gorcsan, 3rd, J.F. Lewis, A.S. Pearlman, J. Rychik, E.E. Salcedo, J.B. Seward, J.G. Stevenson, D.M. Thys, H.H. Weitz, W.A. Zoghbi, M.A. Creager, W.L. Winters, Jr., M. Elnicki, J.W. Hirshfeld, Jr., B.H. Lorell, G.P. Rodgers, C.M. Tracy, H.H. Weitz, C. American College of, A. American Heart, P. American College of, and C. American Society of Internal Medicine Task Force on Clinical, *American College of Cardiology/American Heart Association clinical competence statement on echocardiography: a report of the American College of Cardiology/American Heart Association/American College of Physicians--American Society of Internal Medicine Task Force on Clinical Competence.* Circulation, 2003. **107**(7): p. 1068-89.

4. Flachskampf, F.A. and M. Martensson, *How should tissue Doppler tracings be measured?* Eur Heart J Cardiovasc Imaging, 2014. **15**(7): p. 828-9.

5. Quinones, M.A., C.M. Otto, M. Stoddard, A. Waggoner, W.A. Zoghbi, N. Doppler Quantification Task Force of the, and E. Standards Committee of the American Society of, *Recommendations for quantification of Doppler echocardiography: a report from the Doppler Quantification Task Force of the Nomenclature and Standards Committee of the American Society of Echocardiography.* J Am Soc Echocardiogr, 2002. **15**(2): p. 167-84.

6. Buck, T., O.A. Breithardt, L. Faber, W. Fehske, F.A. Flachskampf, A. Franke, A. Hagendorff, R. Hoffmann, I. Kruck, H. Kücherer, T. Menzel, K. Pethig, K. Tiemann, J.U. Voigt, F. Weidemann, and U. Nixdorff, *Manual zur Indikation und Durchführung der Echokardiographie.* Clin Res Cardiol 2009. **Suppl. 4**: p. 3-51.

7. Horowitz, M.S., C.S. Schultz, E.B. Stinson, D.C. Harrison, and R.L. Popp, *Sensitivity and specificity of echocardiographic diagnosis of pericardial effusion.* Circulation, 1974. **50**(2): p. 239-47.

8. Maisch, B., P.M. Seferovic, A.D. Ristic, R. Erbel, R. Rienmuller, Y. Adler, W.Z. Tomkowski, G. Thiene, M.H. Yacoub, D. Task Force on the, and C. Management of Pricardial Diseases of the European Society of, *Guidelines on the diagnosis and management of pericardial diseases executive summary; The Task force on the diagnosis and management of pericardial diseases of the European society of cardiology.* Eur Heart J, 2004. **25**(7): p. 587-610.

9. Baumgartner, H., J. Hung, J. Bermejo, J.B. Chambers, A. Evangelista, B.P. Griffin, B. Iung, C.M. Otto, P.A. Pellikka, M. Quinones, and Eae/Ase, *Echocardiographic assessment of valve stenosis: EAE/ASE recommendations for clinical practice.* Eur J Echocardiogr, 2009. **10**(1): p. 1-25.

10. Lancellotti, P., C. Tribouilloy, A. Hagendorff, L. Moura, B.A. Popescu, E. Agricola, J.L. Monin, L.A. Pierard, L. Badano, J.L. Zamorano, and E. European Association of, *European Association of Echocardiography recommendations for the assessment of valvular regurgitation. Part 1: aortic and pulmonary regurgitation (native valve disease).* Eur J Echocardiogr, 2010. **11**(3): p. 223-44.

11. Moladoust, H., M. Mokhtari-Dizaji, Z. Ojaghi-Haghighi, F. Noohi, and A. Khajavi, *Frame rate requirement for tissue Doppler imaging in different phases of cardiac cycle: radial and longitudinal functions.* Int J Cardiovasc Imaging, 2008. **24**(4): p. 377-87.

12. Mor-Avi, V., R.M. Lang, L.P. Badano, M. Belohlavek, N.M. Cardim, G. Derumeaux, M. Galderisi, T. Marwick, S.F. Nagueh, P.P. Sengupta, R. Sicari, O.A. Smiseth, B. Smulevitz, M. Takeuchi, J.D. Thomas, M. Vannan, J.U. Voigt, and J.L. Zamorano, *Current and evolving echocardiographic techniques for the quantitative evaluation of cardiac mechanics: ASE/EAE consensus statement on methodology and indications endorsed by the Japanese Society of Echocardiography.* Eur J Echocardiogr, 2011. **12**(3): p. 167-205.

13. Lancellotti, P., L. Moura, L.A. Pierard, E. Agricola, B.A. Popescu, C. Tribouilloy, A. Hagendorff, J.L. Monin, L. Badano, J.L. Zamorano, and E. European Association of, *European Association of Echocardiography recommendations for the assessment of valvular regurgitation. Part 2: mitral and tricuspid regurgitation (native valve disease).* Eur J Echocardiogr, 2010. **11**(4): p. 307-32.

5 ÄNDERUNG

Änderung gegenüber der letzten Version

Abschnitt	Beschreibung der Veränderung zur vorherigen Version
	Neues Dokument: „Checkliste“ zur SOP

6 BETEILIGTE PERSONEN

Name	Funktion	Beteiligung
Prof. Dr. Marcus Dörr	Erstautor	Erstellung SOP
Dr. S. Goder	Autor	Fachliche Prüfung
Dr. M. Bahls	Autor	Fachliche Prüfung
Dr. K. Lehnert	Autor	Fachliche Prüfung
Dr. Derliz Mereles	Reviewer	Fachliche Prüfung
Dr. Natalie Arnold	AG Datenstandardisierung	Fachliche Prüfung
Prof. Marcus Dörr	AG Datenstandardisierung	Fachliche Prüfung
Prof. Frank Edelmann	AG Datenstandardisierung	Fachliche Prüfung
Dr. Christoph Gertler	AG Datenstandardisierung	Fachliche Prüfung
Prof. Stefan Kääb	AG Datenstandardisierung	Fachliche Prüfung
Prof. Till Keller	AG Datenstandardisierung	Fachliche Prüfung
Dr. Monika Kraus	AG Datenstandardisierung	Fachliche Prüfung
Dr. Kristin Lehnert	AG Datenstandardisierung	Fachliche Prüfung
Prof. Benjamin Meder	AG Datenstandardisierung	Fachliche Prüfung
Prof. Eike Nagel	AG Datenstandardisierung	Fachliche Prüfung
Prof. Matthias Nauck	AG Datenstandardisierung	Fachliche Prüfung
Dr. Jürgen Prochaska	AG Datenstandardisierung	Fachliche Prüfung
PD Dr. Anja Sandek	AG Datenstandardisierung	Fachliche Prüfung
Christian Schäfer	AG Datenstandardisierung	Fachliche Prüfung
Dipl.-Ing. Jens Schaller	AG Datenstandardisierung	Fachliche Prüfung
Tabea Scharfe	AG Datenstandardisierung	Fachliche Prüfung
Prof. Renate Schnabel	AG Datenstandardisierung	Fachliche Prüfung
Dr. Farbod Sedaghat-Hamedani	AG Datenstandardisierung	Fachliche Prüfung
Dana Stahl	AG Datenstandardisierung	Fachliche Prüfung

Dr. Johannis Trebing	AG Datenstandardisierung	Fachliche Prüfung
Prof. Philipp Wild	AG Datenstandardisierung	Fachliche Prüfung
Prof. Tanja Zeller	AG Datenstandardisierung	Fachliche Prüfung
Mahsa Lee	AG Datenstandardisierung	IT Umsetzung
Dipl.-Inf. Sabine Hanß	AG Datenstandardisierung	IT Umsetzung
Dr. Julia Hoffmann, Dr. Ilka Wilhelmi	AG Datenstandardisierung	Koordination

7 ANLAGEN

7.1 TABELLENVERZEICHNIS

Tabelle 1 – Parameter LA und Aortenwurzel 23
Tabelle 2 - Messkonvention zur Vermessung von M-Mode – Höhe Mitralsegelspitzen 24
Tabelle 3:- Messkonvention zur Vermessung von MSS im M-Mode Höhe Mitralklappe 25
Tabelle 4 - Messkonvention zur Vermessung von LVOT Diameter im 2D-Modus Aortenwurzel 27
Tabelle 5 - Messkonvention zur Vermessung von M-Mode – Höhe Mitralsegelspitzen 30
Tabelle 6 - Visuelle Beurteilung der Aorten- und Pulmonalklappe 31
Tabelle 7 – Parameter LA und Aortenwurzel 34
Tabelle 8 - Messpunkte für Pulmonalklappenechokardiographie 35
Tabelle 9 - Errechnete Werte der Pulmonalklappenechokardiographie 36
Tabelle 10 - Messwerte Trikuspidalklappe 37
Tabelle 11 - Berechnete Messwerte für die Trikuspidalklappenechokardiographie 37
Tabelle 12 - Messungen im apikalen Vierkammerblick 39
Tabelle 13 - Messwerte für die links- und rechtsventrikulären Diameter [2, 10] 40
Tabelle 14 – Herzklappenparameter im 2D-Bild 41
Tabelle 15 - Berechnete Parameter aus der Planimetrie 42
Tabelle 16 - Gemessene Parameter im Farb-M-Mode über Mitralklappe 43
Tabelle 17 - Propagationsgeschwindigkeit der Mitralklappe 44
Tabelle 18 - Messwerte für PW-Doppler MK (Ruhe) – Mitraleinfluss 45
Tabelle 19 - - Berechnete Messwerte für PW-Doppler MK (Ruhe) – Mitraleinfluss 45
Tabelle 20 - Berechnete Messwerte für CW-Doppler MK (Ruhe) – Mitraleinfluss 45
Tabelle 21 - Zeit-Integral des Mitralklappenreflux 46
Tabelle 22 - MAPSE Messungen 47
Tabelle 23 - Messwerte PW-Doppler - TK (TK-Einstrom) 49
Tabelle 24 - Errechnete Messwerte PW-Doppler - TK (TK-Einstrom) 49
Tabelle 25 – Errechnete Messwerte CW-Doppler – TK (TK-Einstrom) 50
Tabelle 26 - Messwerte CW-Doppler- TK (TK-Jet, TK-PAPsys) 50
Tabelle 27 - Berechnete Messwerte CW-Doppler- TK (TK-Jet, TK-PAPsys) 51

Tabelle 28 - M-Mode lateraler Trikuspidalklappenansatz 51
Tabelle 29 - Gewebedoppler MK-lateral 53
Tabelle 30 - Berechnete Messwerte vom Gewebedoppler MK lateral 53
Tabelle 31 - Messwerte MK Gewebedoppler medial 54
Tabelle 32 – Messwerte PW Doppler Pulmonalvenen 55
Tabelle 33 - PW Doppler Messwerte des LVOT 56
Tabelle 34 - Berechnete Messwerte aus dem PW Doppler LVOT 57
Tabelle 35 - Beurteilung Aortenklappe 60
Tabelle 36 - Messwerte Aortenklappe 61
Tabelle 37 - Berechnete Messwerte Aortenklappe 61
Tabelle 38 - IVRT Doppler Messung 62
Tabelle 39 - VCI Messwerte 64

7.2 ABBILDUNGSVERZEICHNIS

Abbildung 1: 2D-Modus-Übersicht 21

Abbildung 2: M-Mode Aortenwurzel in der langen Achse (LAX) 22

Abbildung 3: M-Mode Höhe Mitralsegelspitzen ohne (A) und mit Messung (B) 23

Abbildung 4: M-Mode in Höhe der Mitralklappe 25

Abbildung 5: Farbdoppler über der Mitralklappe/ Aortenklappe 26

Abbildung 6: 2D-Modus Aortenwurzel 26

Abbildung 7: 2D-Modus apikal 27

Abbildung 8: 2D-Modus Höhe Mitralklappe 28

Abbildung 9: Farbdoppler Höhe Mitralklappe 28

Abbildung 10: M-Mode Höhe Mitralsegelspitzen in der kurzen Achse alternativ 29

Abbildung 11: 2D-Modus Höhe Papillarmuskel 30

Abbildung 12: 2D-Modus in Höhe der Aortenklappe 31

Abbildung 13: Farbdoppler in Höhe Aortenklappe 32

Abbildung 14 M-Mode Aortenwurzel in der kurzen Achse (SAX) alternativ 33

Abbildung 15: Farbdoppler in Höhe Pulmonalklappe 34

Abbildung 16: cw-Doppler Pulmonalklappeninsuffizienz (A) und pw-Doppler Pulmonalklappe (B) 35

Abbildung 17: Farbdoppler Trikuspidaklappe 36

Abbildung 18: cw-Doppler Trikuspidalklappe (A) und cw-Doppler Trikuspidalklappeninsuffizienz (B) 37

Abbildung 19: Apikaler Vierkammerblick mit Planimetrie LA (links) und Planimetrie RA (rechts) 38

Abbildung 20: Apikaler Vierkammerblick ohne LA/RA (A), mit Planimetrie nach Simpson (B) und RVED 1 bis 3 (C) 39

Abbildung 21: Farbdoppler Mitralklappe 42

Abbildung 22: Farb-M-Mode über Mitralklappe: Mitralklappenpropagationsgeschwindigkeit (A) und Messung der Steigung (B) 43

Abbildung 23: PW-Doppler Mitralklappe A ohne Messung, B mit Messung, C cw Doppler Mitralklappe (zur Detektion hoher Geschwindigkeiten zum Ausschluss Mitralstenose) 44

Abbildung 24: CW-Doppler MK (A) und Messung MK-Insuffizienzjet (B) 46

Abbildung 25: MAPSE 47

Abbildung 26: Farb-Doppler TK 48

Abbildung 27: pw-Doppler TK (A) und Messung pw-Doppler TK (B), cw Doppler TK (C) zur Detektion hoher Geschwindigkeiten (Ausschluss Trikuspidalstenose) 49

Abbildung 28: cw-Doppler TK (A) und Messung cw-Doppler TK (B) 50

Abbildung 29: TAPSE (A) und Messung TAPSE (B) 51

Abbildung 30: Gewebedoppler MK lateral (A) und Messung Gewebedoppler MK lateral (B) 52

Abbildung 31: Gewebedoppler MK medial (A) und Messung Gewebedoppler MK medial (B) 53

Abbildung 32: PW Doppler Pulmonalvenen (A) und Messung PW-Doppler Pulmonalvenen (B) 54

Abbildung 33: Apikaler Fünfkammerblick 55

Abbildung 34: pw-Doppler LVOT (A) und Messung pw-Doppler LVOT (B) 56

Abbildung 35: Farbdoppler LVOT 57

Abbildung 36: Farbdoppler der Aortenklappe 58

Abbildung 37: cw-Doppler Aortenklappe 59

Abbildung 38: PW-Doppler LVOT/MK (IVRT-Bestimmung) (A) und Messung IVRT (B) 61

Abbildung 39: Zweikammerblick 62

Abbildung 40: Dreikammerblick 63

Abbildung 41: Vierkammerblick subxiphoidal (A) und VCI Messung (B) 64

Abbildung 42: Subcostales Echo bei einem Personen mit Trikuspidalinsuffizienz, Farbdoppler der V. hepatica in Diastole und Systole zeigt die systolische Flussumkehr (rot), alternativ bei Positionierung des pw-Dopplers in der V. hepatica ebenfalls Nachweis des retrograden systolischen Flusses 65

Abbildung 43: Empfehlungen der European Association of Echocardiography [13] 66

Abbildung 44: Empfehlungen der European Association of Echocardiography und der American Society of Echocardiography [9] 66

Abbildung 45: nach Empfehlungen der European Association of Echocardiography [8] 67

Abbildung 46: Empfehlungen der European Association of Echocardiography und der American Society of Echocardiography [9] 67

Abbildung 47: Empfehlungen der European Association of Echocardiography [11] 68

Abbildung 48: Empfehlungen der European Association of Echocardiography [12] 69

7.3 Spezifische Untersuchungsprogramme der DZHK-Studien und –Register:

Eine Übersicht der in diesem SOP enthaltenen gemessenen Parameter und berechnet Werte kann der zugehörigen Exceldatei „DZHK_SOP_ECHO_Parameterliste_V0.9_19NOV2013.xlsx“ entnommen werden. Ab Spalte „E“ können die von einer spezifischen Studie/Kohorte/Register verwendeten/benötigten Parameter markiert werden

A	B	C	D	E	F
Schnittebene, Modalität	Strukturen, Parameterbezeichnung	Abkürzung	Einheit	Studie 1	Studie 2
PARASTERNALE LANGE ACHSE					
Cineloops					
2D	linker Ventrikel		visuelle Beurteilung		
	Aortenwurzel		visuelle Beurteilung		
Farbdoppler	Farbdoppler über Mitral- und Aortenklappe		visuelle Beurteilung		
Gemessene Parameter				x	
M-Mode - Mitralsegelspitzen-Ebene	Intraventrikuläre Septumdicke systolisch	IVSs	mm	x	
	Intraventrikuläre Septumdicke diastolisch	IVSd	mm	x	
	linksventrikulärer endokardialer Durchmesser systo	LVEDs	mm	x	
	linksventrikulärer endokardialer Durchmesser diast	LVEDd	mm	x	
	linksventrikuläre posteriore Wand systolisch	LVPWs	mm	x	
	linksventrikuläre posteriore Wand diastolisch	LVPWd	mm		
	rechtsventrikulärer Durchmesser systolisch	RV s	mm		
	rechtsventrikulärer Durchmesser diastolisch	RV d	mm		
	Perikarderguss systolisch	PEs	mm	x	
M-Mode - Aortenwurzel	Aortenwurzeldurchmesser	AoW	mm	x	
	linker Vorhofdurchmesser	LA diam	mm		
	Aortenklappenseparation	AoS	mm		
Berechnete Werte					

Abbildung 48 DZHK_SOP_ECHO_Parameterliste_V0.9_19NOV2013.xlsx

7.4 eCRF-Modul

Echokardiographie

Angaben zur Untersuchung

I.	Wurde die Echokardiographie durchgeführt?*	◯ ja ◯ nein ◯ unbekannt ◯ nicht erhoben *	Kommentar Query
II.	Datum der Untersuchung*	[ ] - [ ] - [ ] tt.mm.jjjj ◯ unbekannt ◯ nicht erhoben (*)	Kommentar Query
III.	Qualitätslevel*	< Bitte auswählen >	Hilfe Kommentar Query

1. Untersuchung

1.1.	Herzfrequenz*	[ ] /min ◯ unbekannt ◯ nicht erhoben (*)	Kommentar Query
1.2.	Rhythmus		Kommentar Query
1.2.1.	Sinus-Rhythmus*	◯ ja ◯ nein ◯ unebkannt ◯ nicht erhoben *	
1.2.2.	Vorhofflimmern*	◯ ja ◯ nein ◯ unbekannt ◯ nicht erhoben *	
1.2.3	Schrittmacher*	◯ ja ◯ nein ◯ unbekannt ◯ nicht erhoben * < Bitte auswählen > *	
1.2.4	Anderer Rhythmus*	◯ ja ◯ nein ◯ unbekannt ◯ nicht erhoben *	

2. Aufnahmequalität

2.1.	Parasternale lange Achse*	◯ achsengerecht bei guter Schallqualität	◯ Achsenabweichung bei guter Schallqualität	◯ unbekannt (eingeschränkte Beurteilbarkeit)	◯ nicht erhoben *	Kommentar Query
2.2.	Parasternale kurze Achse*	◯ achsengerecht bei guter Schallqualität	◯ Achsenabweichung bei guter Schallqualität	◯ unbekannt (eingeschränkte Beurteilbarkeit)	◯ nicht erhoben *	Kommentar Query
2.3.	Apikaler Vierkammerblick*	◯ achsengerecht bei guter Schallqualität	◯ Achsenabweichung bei guter Schallqualität	◯ unbekannt (eingeschränkte Beurteilbarkeit)	◯ nicht erhoben *	Kommentar Query
2.4.	Apikaler Dreikammerblick*	◯ achsengerecht bei guter Schallqualität	◯ Achsenabweichung bei guter Schallqualität	◯ unbekannt (eingeschränkte Beurteilbarkeit)	◯ nicht erhoben *	Kommentar Query
2.5.	Apikaler Zweikammerblick*	◯ achsengerecht bei guter Schallqualität	◯ Achsenabweichung bei guter Schallqualität	◯ unbekannt (eingeschränkte Beurteilbarkeit)	◯ nicht erhoben *	Kommentar Query
2.6.	Subkostal*	◯ achsengerecht bei guter Schallqualität	◯ Achsenabweichung bei guter Schallqualität	◯ unbekannt (eingeschränkte Beurteilbarkeit)	◯ nicht erhoben *	Kommentar Query

3. Dimensionen (Lange Achse: M-Mode parasternal)

3.1.	M-Mode Messung durchgeführt in:*	◯ parasternale lange Achse	◯ parasternal kurze Achse	◯ 2D	◯ anatomischer M-Mode	◯ unbekannt (nicht anlotbar)	◯ nicht erhoben *	Kommentar Query
3.2.	Durchmesser Aortenwurzel (endsystolisch) (AoW)*	[ ] mm ◯ unbekannt ◯ nicht erhoben (*)						Kommentar Query
3.3.	Linker Vorhof	[ ] mm						Kommentar

**Die in dieser SOP grau unterlegten Textelement sind verpflichtend einzuhalten. Die nicht hinterlegten Textelemente sind nach Möglichkeit einzuhalten.*

	(endsystolisch) (LA diam)*	◯ unbekannt ◯ nicht erhoben (*)	Query
3.4.	Interventrikuläres Septum (enddiastolisch) (IVS_d)*	[ ] mm ◯ unbekannt ◯ nicht erhoben (*)	Kommentar Query
3.5.	Linksventrikulärer enddiastolischer Diameter ($LVED_d$)*	[ ] mm ◯ unbekannt ◯ nicht erhoben (*)	Kommentar Query
3.6.	Linksventrikuläre posteriore Wand ($LVPW_d$)*	[ ] mm ◯ unbekannt ◯ nicht erhoben (*)	Kommentar Query
3.7.	Linksventrikulärer endsystolischer Diameter ($LVED_s$)*	[ ] mm ◯ unbekannt ◯ nicht erhoben (*)	Kommentar Query
4.	***2-D Messungen (4CH und 2CH apikal, subkostal)***		
4.1.	Linksventrikuläre Auswurffraktion (LV-EF)*	[ ] % ◯ unbekannt ◯ nicht erhoben (*)	Kommentar Query
4.2.	Methode*	◯ Simpson biplan ◯ Simpson monoplan (4CH) ◯ visuell ◯ unbekannt ◯ nicht erhoben *	Kommentar Query
4.3.	Linksventrikuläres enddiastolisches Volumen (LVEDV)*	[ ] ml ◯ unbekannt ◯ nicht erhoben (*)	Kommentar Query
4.4.	Linksventrikuläres endsystolisches Volumen (LVESV)*	[ ] ml ◯ unbekannt ◯ nicht erhoben (*)	Kommentar Query
4.5.	Linker Vorhof ap.längs (endsystolisch) ($LA_{S\,(ap.längs)}$)*	[ ] mm ◯ unbekannt ◯ nicht erhoben (*)	Kommentar Query
4.6.	Linker Vorhof ap.quer (endsystolisch)($LA_{S\,(ap.quer)}$)*	[ ] mm ◯ unbekannt ◯ nicht erhoben (*)	Kommentar Query
4.7.	Linksatriale Fläche 4-Kammer- Blick (endsystolisch) (LA-Fläche (4CH))*	[ ] . [ ] cm² ◯ unbekannt ◯ nicht erhoben (*)	Kommentar Query
4.8.	Linksatriale Fläche 2-Kammer-Blick (endsystolisch) (A2 LA-Area $(2CH)_s$)*	[ ] . [ ] cm² ◯ unbekannt ◯ nicht erhoben (*)	Kommentar Query

4.9. Wandbewegungsstörung*	◯ ja ◯ nein ◯ unbekannt ◯ nicht erhoben *	Kommentar Query
4.10. RV Dilatation (Mid-ventrikulär)*	◯ ja ◯ nein ◯ unbekannt ◯ nicht erhoben *	Kommentar Query
4.11. TAPSE*	[ ] mm ◯ unbekannt ◯ nicht erhoben (*)	Kommentar Query
4.12. MAPSE lateral*	[ ] mm ◯ unbekannt ◯ nicht erhoben (*)	Kommentar Query
4.13. MAPSE septal*	[ ] mm ◯ unbekannt ◯ nicht erhoben (*)	Kommentar Query
4.14. Perikarderguss*	◯ ja ◯ nein ◯ unbekannt ◯ nicht erhoben *	Kommentar Query
4.15. Vena cava Durchmesser*	[ ] mm ◯ unbekannt ◯ nicht erhoben (*)	Kommentar Query
4.16. Vena cava atemreagibel (> 50 % Abnahme unter Inspiration)*	◯ ja ◯ nein ◯ unbekannt ◯ nicht erhoben *	Kommentar Query
5. *Mitralklappen-Doppler (PW)*		
5.1. E-Welle*	[ ] m/s ◯ unbekannt ◯ nicht erhoben (*)	Kommentar Query
5.2. A-Welle*	[ ] m/s ◯ unbekannt ◯ nicht erhoben (*)	Kommentar Query
6. *Gewebe-Doppler (TDI)*		
TDI lat nicht messbar*	☐	Kommentar Query
6.1. E´-Welle (lateral)*	[ ].[ ] cm/s ◯ unbekannt ◯ nicht erhoben (*)	
6.2. A´-Welle (lateral)*	[ ].[ ] cm/s ◯ unbekannt ◯ nicht erhoben (*)	
6.3. S´ (lateral)*	[ ].[ ] cm/s ◯ unbekannt ◯ nicht erhoben (*)	
TDI sep nicht messbar*	☐	
6.4. E´-Welle (medial)*	[ ].[ ] cm/s ◯ unbekannt ◯ nicht erhoben (*)	
6.5. A´-Welle (medial)*	[ ].[ ] cm/s ◯ unbekannt ◯ nicht erhoben (*)	
6.6. S´ (medial)*	[ ].[ ] cm/s ◯ unbekannt ◯ nicht erhoben (*)	
7. *Pulmonalvenöser Fluss*		
7.1. Pulmonalvenöse systolische Geschwindigkeit (PVsVel)*	[ ] cm/s ◯ unbekannt ◯ nicht erhoben (*)	Kommentar Query

7.2. Pulmonalvenöse diastolische Geschwindigkeit (PVdVel)*	☐ cm/s ○ unbekannt ○ nicht erhoben (*)	Kommentar Query
8. Klappen		
Mitralklappe		
8.1. Mitralklappe*	○ nativ * ○ operiert ○ unbekannt ○ nicht erhoben	Kommentar Query
Z. n. Mitralklappenoperation*	○ Mitralklappenrekonstruktion * ○ Biologischer Mitralklappenersatz ○ Mechanischer Mitralklappenersatz ○ Interventionelle Rekonstruktion/Clipping ○ unbekannt ○ nicht erhoben	Kommentar Query
8.1.1. Mitralklappenmorphologie*	○ unauffällig ○ auffällig ○ unbekannt ○ nicht erhoben *	Kommentar Query
Sklerose*	○ ja ○ nein ○ unbekannt ○ nicht erhoben *	
Verkalkung Mitralsegel*	○ ja ○ nein ○ unbekannt ○ nicht erhoben *	
Verkalkung Mitralring*	○ ja ○ nein ○ unbekannt ○ nicht erhoben *	
Gestörte Separation*	○ ja ○ nein ○ unbekannt ○ nicht erhoben *	
Flail leaflet*	○ ja ○ nein ○ unbekannt ○ nicht erhoben *	
Myxomatöser Prolaps*	○ ja ○ nein ○ unbekannt ○ nicht erhoben *	
Prolaps bei Fibroelastischer Defizienz*	○ ja ○ nein ○ unbekannt ○ nicht erhoben *	
Pseudoprolaps*	○ ja ○ nein ○ unbekannt ○ nicht erhoben *	
8.1.2. Mitralklappeninsuffizienz (MI)*	○ keine MI * ○ leichtgradige MI ○ mittelgradige MI ○ hochgradige MI ○ unbekannt (nicht bestimmbar) ○ nicht erhoben	Kommentar Query
8.1.3. Mitralklappenstenose (MS)*	○ keine MS * ○ leichtgradige MS ○ mittelgradige MS ○ hochgradige MS ○ unbekannt (nicht bestimmbar) ○ nicht erhoben	Kommentar Query
Aortenklappe		
8.2. Aortenklappe*	○ nativ * ○ operiert ○ unbekannt ○ nicht erhoben	Kommentar Query
Z. n. Aortenklappenoperation*	○ Z. n. Operativer Biologischen Aortenklappenersatz * ○ Z. n. Mechanischer Aortenklappenersatz	Kommentar Query

**Die in dieser SOP grau unterlegten Textelement sind verpflichtend einzuhalten. Die nicht hinterlegten Textelemente sind nach Möglichkeit einzuhalten.*

	◯ Z. n. Interventioneller Aortenklappenersatz ◯ unbekannt ◯ nicht erhoben	
8.2.1. Aortenklappenmorphologie*	◯ unauffällig ◯ auffällig ◯ unbekannt ◯ nicht erhoben *	Kommentar Query
Sklerose*	◯ ja ◯ nein ◯ unbekannt ◯ nicht erhoben *	
Verkalkung*	◯ ja ◯ nein ◯ unbekannt ◯ nicht erhoben *	
Gestörte Separation*	◯ ja ◯ nein ◯ unbekannt ◯ nicht erhoben *	
Bikuspid*	◯ ja ◯ nein ◯ unbekannt ◯ nicht erhoben *	
8.2.2. Aortenklappeninsuffizienz (AI)*	◯ keine AI * ◯ leichtgradige AI ◯ mittelgradige AI ◯ hochgradige AI ◯ unbekannt (nicht bestimmbar) ◯ nicht erhoben	Kommentar Query
8.2.3. Aortenklappenstenose (AS)*	◯ keine AS * ◯ Sklerose ◯ leichtgradige AS ◯ mittelgradige AS ◯ hochgradige AS ◯ unbekannt (nicht bestimmbar) ◯ nicht erhoben	Kommentar Query
Pulmonalklappe		
8.3. Pulmonalklappe*	◯ nativ * ◯ operiert ◯ unbekannt ◯ nicht erhoben	Kommentar Query
8.3.1. Pulmonalklappenmorphologie*	◯ unauffällig ◯ auffällig ◯ unbekannt ◯ nicht erhoben *	Kommentar Query
Sklerose*	◯ ja ◯ nein ◯ unbekannt ◯ nicht erhoben *	
Verkalkung*	◯ ja ◯ nein ◯ unbekannt ◯ nicht erhoben *	
Gestörte Separation*	◯ ja ◯ nein ◯ unbekannt ◯ nicht erhoben *	
8.3.2. Pulmonalklappeninsuffizienz (PI)*	◯ keine PI * ◯ leichtgradige PI ◯ mittelgradige PI ◯ hochgradige PI ◯ unbekannt (nicht bestimmbar) ◯ nicht erhoben	Kommentar Query
Trikuspidalklappe		
8.4. Trikuspidalklappe*	◯ nativ * ◯ operiert ◯ unbekannt ◯ nicht erhoben	Kommentar Query
8.4.1. Trikuspidalklappenmorphologie*	◯ unauffällig ◯ auffällig ◯ unbekannt ◯ nicht erhoben *	Kommentar Query

Sklerose*	◯ ja ◯ nein ◯ unbekannt ◯ nicht erhoben *	
Verkalkung*	◯ ja ◯ nein ◯ unbekannt ◯ nicht erhoben *	
Ebstein*	◯ ja ◯ nein ◯ unbekannt ◯ nicht erhoben *	
Anomalie*	◯ ja ◯ nein ◯ unbekannt ◯ nicht erhoben *	
Gestörte Separation*	◯ ja ◯ nein ◯ unbekannt ◯ nicht erhoben *	
8.4.2. Trikuspidalklappeninsuffizienz (TI)*	◯ keine TI ◯ leichtgradige TI ◯ mittelgradige TI ◯ hochgradige TI ◯ unbekannt (nicht bestimmbar) ◯ nicht erhoben *	Kommentar Query

secuTrial® 6.3.2.7, 2022